

# Syndrome thoracique aigu et embolie pulmonaire chez l'enfant drépanocytaire : à propos d'un cas

## Acute chest syndrom and pulmonary embolism in children with sickle cell disease: a case report

Zohoun Guidigbi L<sup>1</sup>., Alihonou F<sup>1</sup>., Bagnan Tossa L<sup>1</sup>, Sagbo G<sup>1</sup>., Zohoun S<sup>2</sup>., Tohodjèdé Y<sup>1</sup>, Ayivi B<sup>1</sup>.

1. *Centre Hospitalier Universitaire Hubert Koutoukou Maga de Cotonou Bénin*

2. *Hôpital de zone d'Abomey Calavi Bénin*

**Auteur correspondant :** Zohoun Guidigbi Lutécia. Email: luteciaz@yahoo.fr

### Résumé

La drépanocytose est la plus répandue des maladies génétiques en Afrique et le syndrome thoracique aigu en constitue une des complications les plus redoutables avec une mortalité estimée à 5%. La physiopathologie de ce syndrome est complexe, impliquant l'infection, l'hypoventilation alvéolaire, et l'embolie pulmonaire. En dehors de la fièvre, de la douleur thoracique, des signes en foyer, son diagnostic repose sur l'existence d'infiltrats radiologiques récents, et la présence de particules graisseuses au lavage bronchoalvéolaire. Le traitement de ce syndrome est symptomatique, faisant appel à l'analgésie, à l'antibiothérapie, à la transfusion simple ou l'échange transfusionnel, et parfois à l'assistance ventilatoire. Nous rapportons ici le cas d'un enfant de 12 ans hémoglobinopathe SS. Il avait été admis pour crise vaso-occlusive, et avait présenté 48 heures plus tard un syndrome thoracique aigu avec mise en évidence d'une embolie pulmonaire distale à l'angiographe. L'évolution sous traitement symptomatique et anticoagulant a été favorable.

**Mots clés :** syndrome thoracique aigu, embolie, drépanocytose - enfant

### Summary

Sickle cell disease (SCD) is the most widespread genetic disorder in Africa and acute chest syndrome (ACS) is one of its alarming complications with a death rate estimated at 5%. The pathophysiology of that syndrome is complex, involving infection, alveolar hypoventilation and pulmonary embolism. In addition to fever, chest pain and focal signs, its diagnosis rests on the existence of recent x-ray infiltrates and presence of oily particles during bronchoalveolar lavage. The treatment of that syndrome is symptomatic and based on analgesia, antibiotic therapy, simple transfusion or exchange transfusion, and sometimes ventilatory assistance. Here is reported the case of a 12-year-old child with Hb SS hemoglobinopathy. He had been admitted for vaso-occlusive crisis, and had shown 48 hours later an acute chest syndrome with identification of distal pulmonary embolism through CT angiography. Outcome was satisfactory under symptomatic and anticoagulant treatment

**Key words :** Acute chest syndrome, embolism, Sickle cell disease, children

**Introduction**

Le syndrome thoracique aigu (STA) est une complication grave de la drépanocytose avec une mortalité estimée à 5%. Il regroupe l'ensemble des manifestations pulmonaires aiguës survenant sur ce terrain [7]. Sa physiopathologie est complexe et encore mal élucidée, mais plusieurs facteurs sont évoqués dont l'embolie pulmonaire [9]. Le diagnostic repose sur l'association d'une douleur thoracique, d'une dyspnée avec hypoxie, des anomalies auscultatoires, et des infiltrats pulmonaires d'apparition récente à la radiographie pulmonaire. Le traitement du syndrome thoracique aigu est essentiellement symptomatique. Nous rapportons ici le cas d'un enfant drépanocytaire ayant présenté un syndrome thoracique aigu sévère avec confirmation d'une embolie pulmonaire et d'une thrombose veineuse du membre pelvien gauche, suggérant la possibilité d'embolies fibrino-cruoriques dans la genèse de ce syndrome.

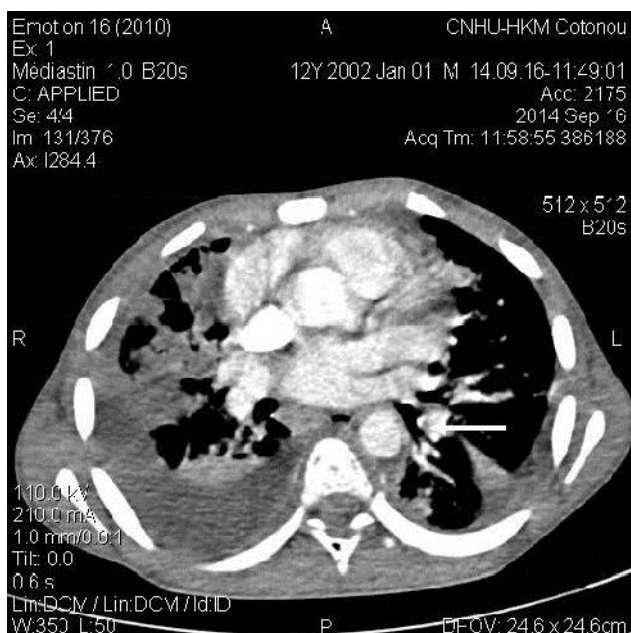
**Observation**

Il s'agit d'un enfant de 12 ans, drépanocytaire homozygote SS. Il avait été admis dans le service de pédiatrie du Centre Hospitalier National Universitaire de Cotonou pour douleurs ostéo-articulaires localisées aux membres pelviens et évoluant depuis 4 jours. Ces douleurs étaient associées à une fièvre et à une asthénie. Cet enfant avait des antécédents de crises vaso-occlusives ostéo-articulaires, de deux hospitalisations antérieures avec polytransfusion. L'examen physique à l'admission avait objectivé une fièvre à

38°8 C, une polypnée à 28 cycles/mn sans signes de lutte ni de râles, une saturation à 96% en air ambiant, une tension artérielle normale à 120/80 mmHg, des membres pelviens douloureux à la mobilisation sans signes inflammatoires locaux, des mollets souples. Le bilan biologique avait révélé une anémie sévère normochrome normocytaire à 5,9g/dl, une hyperleucocytose à 32,6G/l à prédominance lymphocytaire, un ionogramme sanguin normal. Une goutte épaisse densité parasitaire réalisée devant la fièvre et la zone d'endémicité palustre était négative. Il avait reçu un traitement fait d'une hyperhydratation (150ml/kg/j), des antalgiques à base de paracétamol (15mg/kg/4h) alterné avec de l'acide acétyl salicylique (10mg/kg/4h).

L'évolution au bout de 48 heures avait été marquée par une douleur abdominale puis thoracique, une détresse respiratoire avec une saturation à 86% en air ambiant, un syndrome de condensation pulmonaire bilatéral, une insuffisance cardiaque globale avec orthopnée, tachycardie, et hépatomégalie sensible avec reflux hépatojugulaire. Le diagnostic d'un syndrome thoracique aigu a été évoqué. La radiographie pulmonaire de face avait révélé un syndrome interstitiel diffus. L'écho doppler cardiaque avait révélé un cœur pulmonaire aigu avec une hypertension artérielle pulmonaire à 55 mmHg en rapport soit avec une pneumonie grave ou une embolie pulmonaire. L'angioscanner thoracique avait confirmé l'embolie pulmonaire en retrouvant des lésions périphériques (figure 1).

*Figure 1: Thrombose pulmonaire distale*



L'écho doppler veineux avait mis en évidence une thrombose veineuse profonde du membre pelvien gauche. L'hémogramme de contrôle avait retrouvé une perte de deux points d'hémoglobine. Le patient avait été transfusé avec du culot globulaire (5 unités), mis sous oxygénothérapie (3l/mn), Azithromycine à 15mg/kg/j en visant les germes atypiques, héparine de bas poids moléculaire à dose curative (Lovenox® 100UI/kg/j en 2 prises), paracétamol codéiné (0,5mg/kg de codéine) et une hydratation ramenée à 80ml/kg/j.

Au bout de 30 jours d'hospitalisation il avait présenté un sepsis à *Klebsiella pneumoniae* sensible à la fosfomycine, et un décollement épiphysaire du fémur gauche. En dehors de la prescription de la fosfomycine, il avait bénéficié d'une traction du membre pelvien gauche pendant deux mois. L'évolution a été ensuite satisfaisante avec régression de la fièvre, des douleurs, et de l'insuffisance cardiaque. Il était sorti au bout de 64 jours d'hospitalisation avec un plâtre cruro-pédiéux gauche et de l'Acénocoumarol per os pour un objectif d'INR entre 2 et 3. Un suivi pluridisciplinaire pédiatrique, chirurgical et cardiaque avait été mis en place.

#### Discussion

La drépanocytose, maladie génétique à transmission autosomique récessive, est l'une des hémoglobinopathies les plus répandues dans le monde surtout en Afrique subsaharienne [3]. Sa prévalence au Bénin est estimée à 4%. En dehors de l'anémie hémolytique chronique, de la susceptibilité accrue aux infections surtout à germes encapsulés, des crises douloureuses vaso-occlusives, des accidents vasculaires cérébraux, le syndrome thoracique aigu (STA) en constitue l'une des complications les plus redoutables avec une mortalité estimée à 5% [7, 9, 3, 6]. Il se traduit principalement par une fièvre, une toux, une expectoration, une détresse respiratoire, une douleur thoracique, des anomalies auscultatoires (crépitants ou souffle tubaire), et des infiltrats pulmonaires diffus bilatéraux d'apparition récente à la radiographie pulmonaire [4,9]. Le syndrome thoracique aigu est souvent précédé d'une crise vaso-occlusive, même si ce fait est plus rare chez l'enfant [4, 6,7]. Notre patient avait donc présenté une forme typique du STA, avec hospitalisation pour crise vaso-occlusive osseuse 48 heures avant le début des signes pulmonaires, une dysfonction ventriculaire droite et des images radiologiques compatibles avec ce diagnostic. La physiopathologie de ce syndrome est complexe et mal élucidée mais plusieurs facteurs non exclusifs sont cependant évoqués, réalisant un cercle vicieux auto-entretenu : infarctus osseux au niveau costal et sternal, hypoventilation alvéolaire secondaire à la

douleur thoracique ou à une pathologie sous-diaphragmatique, rôle d'agents infectieux, embolie graisseuse, infarctus pulmonaire par formation de thrombi in situ [4,6,7,9,11]. L'infection pulmonaire serait plus fréquente chez l'enfant que chez l'adulte. La présence d'une fièvre et d'une hyperleucocytose plaident ici en faveur de l'infection pulmonaire même si on sait qu'ils peuvent exister sans infection avérée [6]. De nombreux germes ont été incriminés dans la survenue de ce syndrome notamment les virus, le pneumocoque, ou les germes atypiques (mycoplasme et chlamydiae). Cela explique l'antibiothérapie largement prescrite dans le syndrome thoracique aigu, comme c'est le cas chez notre patient, même si aucun essai randomisé n'en a prouvé l'efficacité [3,8]. En ce qui concerne l'embolie graisseuse, plusieurs études en ont prouvé la réalité au cours du STA en retrouvant des particules graisseuses dans le liquide de lavage broncho-alvéolaire, avec une incidence de 13 à 78% [7,4]. Si la part de l'embolie graisseuse est actuellement bien établie, ce n'est pas le cas de la thrombose pulmonaire in situ. Une étude américaine portant essentiellement sur une population pédiatrique avait suspecté la thrombose pulmonaire in situ dans 16% des cas [12]. Une autre étude menée dans le but de déterminer la prévalence de la thrombose pulmonaire dans le STA à l'aide de l'angioscanner thoracique avait retrouvé une prévalence de 17% [10]. Chez notre patient nous pensons que plusieurs facteurs ont pu contribuer à la survenue du STA : une infection, et une embolie fibrino-cruorique vu les résultats de l'angioscanner thoracique et l'existence d'une thrombose veineuse profonde. L'infection n'avait pu être prouvée formellement chez notre patient, cependant la leucocytose à prédominance lymphocytaire faisait suspecter un processus viral. L'embolie pulmonaire quant à elle est avérée mais la participation d'un processus thrombotique in situ ne peut être formellement écartée. Sur le plan thérapeutique, notre patient avait bénéficié des différentes mesures préconisées dans la prise en charge du STA à savoir oxygénothérapie, antalgiques, hydratation, antibiothérapie, transfusion [1,10]. Une amélioration de l'analgésie est à faire dans notre contexte de travail car notre patient n'avait pas pu bénéficier de la morphine, antalgique bien indiqué dans ces cas. Ceci parce que bien souvent encore, la douleur est mal prise en compte dans le traitement des enfants. Au regard du taux d'hémoglobine bas à l'admission, des transfusions de culot globulaire (5 ml / kg) avaient été réalisées. Bien que de nombreuses équipes pédiatriques préfèrent l'échange transfusionnel aux transfusions surtout en cas de STA grave, aucun essai randomisé n'a fait la preuve de la supériorité

de l'un par rapport à l'autre dans le STA [2]. Notre patient avait également bénéficié d'héparine de bas poids moléculaire devant la thrombose veineuse. Le traitement de la thrombose pulmonaire dans le contexte du STA et drépanocytose n'a encore fait l'objet d'aucun consensus. La maladie thrombo-embolique étant assez rare chez l'enfant, la recherche de facteurs favorisant tel par exemple un déficit en protéine C et S s'avérait nécessaire chez notre patient [1]. Elle n'avait cependant pas pu être réalisée avant la mise sous anticoagulant, les

prélèvements devant être acheminés en dehors du territoire national.

### Conclusion

La thrombose pulmonaire est une réalité dans le syndrome thoracique aigu, même chez l'enfant. La survenue d'un STA grave doit faire craindre et rechercher une embolie pulmonaire par l'angioscanner thoracique au moindre doute. Chez l'enfant, la recherche de facteurs favorisant de la maladie thrombo-embolique doit également être la règle.

### Références

1. **Albisetti M.** Evènements thromboemboliques veineux chez l'enfant. *Paediatrica* 2007; 18 :18-21
2. **Alhashimi D, Fedorowicz Z, Alhashimi F, Dastgiri S.** Blood transfusion for treating acute chest syndrome in people with sickle cell disease. *Cochrane Database of Systematic Reviews* 2010; Issue 1. Art.N°CD007843. DOI: 10.1002/14651858.CD007843.pub.2
3. **Bertholdt S, Le PQ, Heijmans C, Huybrechts S, Dedeken L, Devalck C, Schifflers S, Ferster A.** Complications respiratoires de la drépanocytose chez les enfants. *Revue médicale de Bruxelles* 33 :138-144
4. **Habibi A, Godeau B, Galacteros F.** Drépanocytose et réanimation. *Réanimation* 2007; 16 : 310-317
5. **Lionet F, Arlet JB, Bartoluci P, Habibi A, Ribeil JA, Stankovic K.** Recommandations pratiques de la prise en charge de la drépanocytose de l'adulte. *Rev. Med. Interne.* 2009 ; 30 : 5162-5223
6. **Maître B.** Syndrome thoracique aigu des patients porteurs d'un syndrome drépanocytaire majeur. *Rev Mal resp Actualités* 2012 ; 4 : 69-72
7. **Maître B, Mekoutso-Dessap A, Habibi A, Bachir D, Parent F, Godeau B, Galacteros F.** Complications pulmonaires des syndromes drépanocytaires majeurs chez l'adulte. *Rev Mal Resp.* 2011 ; 28 : 129-37
8. **Marti-Carvajal AJ, Conterno LO, Knight-Madden JM.** Antibiotics for treating acute chest syndrom in people with sickle cell disease. *Cochrane Database of Systematic Reviews* 2015, Issue 3. DOI: 1002/14651858.CD006110.pub.4.
9. **Mandji Lawson JM, Pither-Antchoue S, Mounquengui D, Mouloungui sougou PE, Sima Zué A, Tchoua R, Ngaka Nsafu D.** Le syndrome thoracique aigu : une complication redoutable des suites de couches de la drépanocytose homozygote. A propos de 2 cas. *RAMUR* 2013 ; 18 : 80-83
10. **Mekontso Dessap A, Deux JF, Abidi N, Laveur C, Brun-Buisson C, Galacteros F, Habibi A, Maître B, Melica BG, Godeau B, Aduot S, Brochard L.** Thrombose pulmonaire au cours du syndrome thoracique aigu. *Hématologie* 2012 ; 18 : 24-53
11. **Quéré G, Tempescul A, Couturaud F, Paleiron N, Leroyer C, De Saint-Martin L.** Le syndrome thoracique aigu de l'adulte drépanocytaire. *Revue de pneumologie clinique* 2011 ; 67: 335-341
12. **Vichinsky EP, Neumayr LD, Earles AN, Williams R, Lennette ET, Dean D et al.** Causes and outcome of the acute chest syndrome in sickle cell disease. *N. Eng J. Med.* 2000; 342: 1855-65