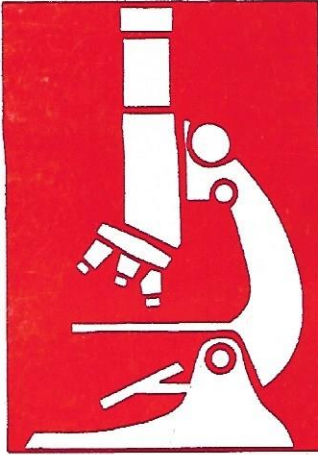



Le Journal de la **SOCIETE
DE BIOLOGIE
CLINIQUE-BENIN**

Organe Officiel d'information de la Société de Biologie Clinique du Bénin - N° 024 - Année 2016

- DIAGNOSTIC MICROBIOLOGIQUE D'UNE ASPERGILLOSE PLEUROPULMONAIRE MIMANT UN CANCER BRONCHOPULMONAIRE**
- BILANS CLINIQUES ET PARACLINIQUES DE L'ADENOME PARATHYROÏDIEN AU CENTRE HOSPITALIER SUD FRANCILIEN**
- EVALUATION DES INDICATEURS BIOLOGIQUES D'EXPOSITION AUX PESTICIDES ORGANOPHOSPHORES ET LA FONCTION HEPATIQUE DES AGRICULTEURS DE LA COMMUNE DE GOGOUNOU AU NORD-EST DU BENIN**

COMITE DE LECTURE (REFEREES)



Professeur I. ZOHOUN	(Bénin)
Professeur M. SOSSO	(Cameroun)
Professeur S.A. AKPONA	(Bénin)
Professeur S.Y. ANAGONOU	(Bénin)
Professeur D. THIAM	(Sénégal)
Professeur M. TOURE	(Sénégal)
Professeur S. ABDOU BA	(Sénégal)
Professeur E. NGOU MILAMA	(Gabon)
Professeur K. KOUMARE	(Mali)
Professeur J. AKA	(Côte d'Ivoire)
Professeur A. MASSOUGBODJI	(Bénin)
Professeur S. LATOUNDJI	(Bénin)
Professeur J. NGOGANG	(Cameroun)
Professeur A. LALEYE	(Cotonou)
Professeur B. AWEDE	(Cotonou)

COMITE DE REDACTION

Directeur de publication : Raphaël Darboux
Directeur Adjoint : Marcellin Amoussou-Guenou

Membres : Simon Akpona
Séverin Anagonou

Composition et mise en page :

Centre de Réalisation de Matériels de Communication
Champ de Foire 01 BP 188 Cotonou
Tél : 229/21301236

E-mail : jbcbenin@gmail.com

ISSN 1840-7587

Dépôt légal numéro 7075 du 03 février 2014
Bibliothèque nationale 1^{er} trimestre

SOMMAIRE

FIBRILLATION ATRIALE : ASPECTS CLINIQUES ET PARACLINIQUES EN CARDIOLOGIE AU CNHU DE COTONOU (2010-2014). SACCA-VEHOUNKPE J., TCHABI Y., HOUNTON N., HOUNKPONOU M., ASSANI S., KEKIN E., HOUENASSI M.	5-8
EVALUATION DES INDICATEURS BIOLOGIQUES D'EXPOSITION AUX PESTICIDES ORGANOPHOSPHORES ET LA FONCTION HEPATIQUE DES AGRICULTEURS DE LA COMMUNE DE GOGOUNOU AU NORD-EST DU BENIN. HINSON ANTOINE VIKKEY, MAMA CISSE IBRAHIM, LAWIN HERVE, DOSSOU FIDEL, GOUNONGBE FABIEN, AYELO PAUL, BENJAMIN FAYOMI	9-14
CARACTERISTIQUES DEMOGRAPHIQUES DES DIABETIQUES AU CNHU-HKM DE COTONOU. A KEREKOU HODE; D S HOUINATO; M BOCOVO; D AMOUSSOU-GUENOU; F DJROLO	15-18
LOCALISATION ATYPIQUE DE LA LEISHMANIOSE CUTANEE. DICKO A, FAYE O, BERTHE S, TRAORE P, COULIBALY K, KEITA S.	19-20
LES DETERMINANTS DE L'OBSERVANCE THERAPEUTIQUE CHEZ LES PATIENTS PRESENTANT UNE DERMATOSE BULLEUSE AUTO-IMMUNE DANS LE SERVICE DE DERMATOLOGIE-VENEREOLOGIE DU CHU YALGADO OUEDRAOGO (CHU-YO) DE OUAGADOUGOU (BURKINA FASO). Nina KORSAGA/SOMÉ, Jean Baptiste ANDONBA, Félix ATADOKPEDE, Patrice Gilbert TAPSOBA, Muriel Sidhoma OUEDRAOGO, Léopold ILBOUDO, Adama DIALLO, Fatou BARRO/TRAORE, Pascal NIAMBA, Adama TRAORE	21-26
PREVALENCE ET FACTEURS ASSOCIES A LA CONSOMMATION D'ALCOOL PAR LES ELEVES DE PARAKOU EN 2015. DJIDONOU A, TOGNON TCHEGNONSI F, ADOUKONOU T, ATAÏGBA EIN, ADADJA JGK, GANDAHO Prosper.	27-33
BILANS CLINIQUES ET PARACLINIQUES DE L'ADENOME PARATHYROÏDIEN AU CENTRE HOSPITALIER SUD FRANCILIEN EN France (1996-2011). FLATIN M.C., SAVI DE TOVE K.M., HOUNKPATIN SHR., RIVRON A., VODOUHE U.B., ADJIBABI W., VIGNIKIN-YEHOUESSI B, SALVAN D.	34-38
RETENTISSEMENT PSYCHOSOCIAL DE LA SURDITE. A PROPOS DE PATIENTS SUIVIS DANS LE SERVICE D'ORL AU CHUD/B ET DES ELEVES DE L'ECOLE DES SOURDS DE PARAKOU. DJIDONOU A, TOGNON TCHÉGNONSI F, FLATIN M, ATAÏGBA EIN, MEDONTSE GNITEDEM E, GANDAHO P	39-45
APPORT DES EXAMENS COMPLEMENTAIRES DANS LE DIAGNOSTIC DES ASCITES A BOBO-DIOULASSO. A.SAWADOGO, S.M OUEDRAOGO , C.KYELEM, T.M.YAMEOGO, A.S.OUEDRAOGO, Z.NIKIEMA, M.L.BAMAMBARA, BE.KAMBOULE	46-51
FACTEURS DE RISQUE DE LA FIBRILLATION ATRIALE EN CARDIOLOGIE AU CNHU DE COTONOU (2010-2014). SACCA-VEHOUNKPE J., TCHABI Y., HOUNTON N., HOUNKPONOU M., ASSANI S., KEKIN E., HOUENASSI M.	52-55
ASPECTS EPIDEMIO-CLINIQUES DES IST CHEZ LES PERSONNES VIVANT AVEC LE VIH DU CENTRE DE TRAITEMENT AMBULATOIRE AU CHU DE PARAKOU (BENIN). *KOUDOUKPO C, SALISSOU L, ATADOKPEDE F, ADEGBIDI H, YOUSSAOU K, AGBESSI N, YEDOMON H, do ANGO - PADONOU F.	56-60
SYNDROME DE STEVENS JOHNSON DU A L'AMOXICILLINE : A PROPOS D'UN CAS PRIS EN CHARGE AU CHU DE PARAKOU (BENIN). KOUDOUKPO C, ADEGBIDI H, AGOSSOU J, ADEDEMY JD, NOUDAMADJO A, ASSAVEDO R, ATADOKPEDE F, DO ANGO PADONOU FI	61-63
A PROPOS D'UN VOLUMINEUX KYSTE ODONTOGENE INFLAMMATOIRE MAXILLAIRE. BANCOLE POGNON Sylvie Arlette, LAWSON AFFOUDA Sonia, FRANCISCO Aubert Romain, DJOSSOU David, BIOTCHANE Imrane, ADJIBABI Wassi, HOUNKPE Y.Y. Célestin	64-68
HYSTERECTOMIES OBSTETRIQUES REALISEES A LA MATERNITE DE L'HOPITAL DE LA MERE ET DE L'ENFANT DE N'DJAMENA : INDICATIONS ET PRONOSTIC. FOUMSOU L, MAHAMAT P, DJONGALI S, HISSEIN A, DAMTHEOU S, NZAPAYAKE A., ADISSO S	69-72
PRONOSTIC MATERNEL ET FETAL AU COURS DE L'ACCOUCHEMENT A LA MATERNITE DE L'HOPITAL DE LA MERE ET DE L'ENFANT DE N'DJAMENA CHEZ LES FEMMES EXCISEES. FOUMSOU L, FOUEDJIO J, NDAMISSOU G, GABKIKI BM, DAMTHEOU S, NANA PJ, ADISSO S.	73-77
DIAGNOSTIC MICROBIOLOGIQUE D'UNE ASPERGILLOSE PLEUROPULMONAIRE MIMANT UN CANCER BRONCHOPULMONAIRE. DOSSOU FM, GBESSI DG, MBELE RII, AGODOKPESSI G, LAWANI I, IMOROU SOUAIBOU Y, OLORY-TOGBE J-L.	78-82
GENETIQUE ET SANTE MENTALE EN AFRIQUE : A PROPOS D'UN CAS DE PSYCHOSE PUERPERALE TRANSGENERATIONNELLE A BANGUI (CENTRAFRIQUE). TABO André ; GANSOU Grégoire Magloire ; KLIKPO Elvire; AZA-GNANDJI Guy-Médard ; ANAGONOU Lucrèce ; KETTE Caleb Grégoire ; GOMOSSA Sylvain ; TOUADERA François ; KOUTOU Nathalie Agnès ; FIOSSI-KPADONOU Emilie ; EZIN-HOUNGBE Josiane; AHYI René Gualbert	83-85
PREVALENCE ET FACTEURS ASSOCIES DE LA MALNUTRITION AIGÛE CHEZ LES ENFANTS AGES DE 6 A 24 MOIS DANS LA VILLE DE LOKOSSA, BENIN EN 2015. ALASSANI A, DOVONOU AC, AZANDJEME C, SOSSA JEROME C, GNINKOUN J, ATTINSOUNON AC, GOMINA M, WANVOEGBE A, MIZEHOUN C, CODJO L, ADE S, KASSOUMOU Z, DJROLO F.	86-93
IMPACT DE LA GRATUITE SUR LA PRATIQUE DE LA CESARIENNE A L'HOPITAL DE ZONE DE SURULERE COTONOU BENIN. TONATO BAGNAN J. A , HOUNKPATIN B , HOUKPONNOU AHOUINGNAN F , TOURE N , LOKOSSOU A, PERRIN R. X.	94-97



A PROPOS D'UN VOLUMINEUX KYSTE ODONTOGENE INFLAMMATOIRE MAXILLAIRE

BANCOLE POGNON Sylvie Arlette¹, LAWSON AFFOUDA Sonia², FRANCISCO Aubert Romain³, DJOSSOU David¹, BIOTCHANE Imrane², ADJIBABI Wassi², HOUNKPE Y.Y. Célestin⁴

¹ : Service d'Odonto-Stomatologie du Centre National Hospitalier et Universitaire HKM

² : Service d'ORL et de chirurgie cervico faciale du Centre National Hospitalier et Universitaire HKM

³ : Service d'Odonto stomatologie Hôpital de zone de Ouidah

⁴ : Professeur honoraire d'ORL et de chirurgie cervico-faciale

Correspondant : **Sylvie POGNON** <pobasfr@yahoo.fr>

RESUME

Les kystes odontogènes des maxillaires sont des lésions cavitaires intra osseuses bénignes dont les aspects cliniques, radiologiques et évolutifs sont divers et variés. Ils sont à grande prédominance des kystes inflammatoires. Sur le plan étiopathogénique, les kystes radiculo-dentaires sont des entités cliniques appartenant à la lignée des parodontites apicales. Le kyste radiculaire se développe à partir d'un granulome lui-même survenant après une infection et une nécrose pulpaire suite à une carie ou un traumatisme. La transformation kystique est liée à la prolifération des vestiges épithéliaux (restes de Malassez) dans la cavité bordée par un épithélium d'origine odontogénique. Les kystes radiculaires sont prédominants au maxillaire. Souvent asymptomatique, leur découverte est généralement radiologique. Le diagnostic de certitude repose sur des critères cliniques, radiologiques qui doivent être confirmés par l'étude anatomopathologique. Le traitement est souvent chirurgical.

Nous rapportons le cas d'un volumineux kyste radiculo-dentaire maxillaire chez une patiente âgée de 15 ans. Le traitement a consisté en une énucléation, aucune récurrence n'a été observée après deux ans de suivi.

Mots clés : kyste odontogène inflammatoire- maxillaire-traitement chirurgical

ABSTRACT

About a voluminous maxillar inflammatory odontogenic cyst

Odontogenic cysts of jaws are intra osseus benign cavitory hurts whose clinical, radiological and evolutionary aspects are diverse and varied. The inflammatory cysts are dominant. Radiculo dental cysts are clinical entities belonging to the lineage of apical periodontitis. The radicular cyst develops from a granuloma arising after an infection and a pulpal necrosis relating to tooth decay or trauma. The cystic transformation is related to the proliferation of epithelial traces (Malassez remains) in the cavity lined by an odontogenic epithelium. Radicular cysts are predominant in the up jaws. Often asymptomatic, their discovery is generally through radiology. The diagnosis is certainly basing on clinical and radiological criterias which must be confirmed by an anatomopathological examination.

We are reporting the case of a voluminous maxillar radiculo-dental cyst affecting a 15-year old female patient. The treatment has consisted of an enucleation ; no recurrence has been observed after two years following.

Key words: inflammatory odontogenic cyst- maxillar- surgical treatment

INTRODUCTION

Les kystes des maxillaires sont des lésions intraosseuses, d'étiologies variées, possédant une structure histologique particulière caractérisée par la présence d'une enveloppe épithéliale, kératinisée ou non [1]. C'est une cavité pathologique, à contenu liquide, semi liquide ou gazeux [2]. Selon la classification de l'OMS, les kystes maxillo mandibulaires peuvent être classés en kystes par troubles du développement et en kystes d'origine inflammatoire. Dans ce dernier groupe prédomine le kyste radiculaire à point de départ d'une dent nécrosée. [3]. Ils représentent environ 60% de l'ensemble des kystes des maxillaires [4,5].

Le kyste est souvent asymptomatique, donc de découverte généralement radiologique fortuite.

La prise en charge de ces lésions relève de la chirurgie associée ou non de l'endodontie.

Notre objectif, à travers cette présentation, était de décrire les aspects diagnostiques, anatomo pathologiques et thérapeutiques d'un volumineux kyste radiculo-dentaire de la région antérieure du maxillaire.

OBSERVATION

Cal. H., une jeune fille, de 15 ans, avait été reçue dans le service de Stomatologie du CNHU HKM pour une importante tuméfaction génienne haute droite très douloureuse associée à une fièvre et de l'asthénie en rapport avec l'insomnie due à la douleur.

L'examen exobuccal montrait une importante asymétrie faciale due à la tuméfaction, la lèvre supérieure était déformée en groin, la narine et

l'œil droits étaient également tuméfiés et le sillon naso-génien droit était comblé (Figure 1).

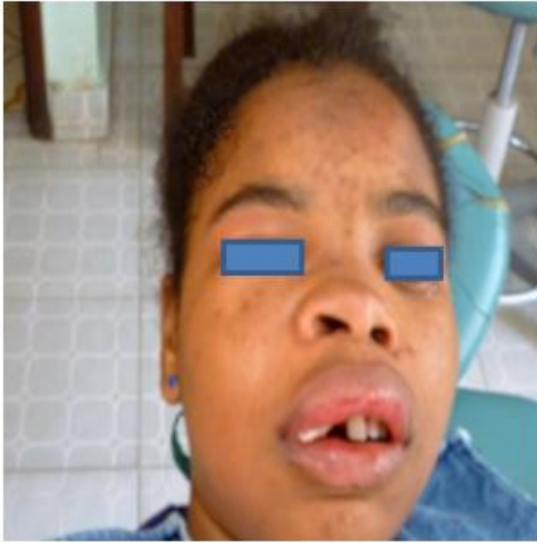

Figure 1 : vue exobuccale montrant l'asymétrie faciale due à la cellulite

L'examen endobuccal avait objectivé une tuméfaction vestibulaire antérieure, recouverte d'une muqueuse rouge inflammatoire, s'étendant de la 14 à la 21 et comblant le fond du vestibule. A la palpation, la tuméfaction était extrêmement douloureuse, dépressible avec des crépitements. La 11 avait une mobilité III. Les tests de vitalité étaient positifs sur les autres dents du bloc incisivo-canin maxillaire. La percussion était douloureuse sur toutes les dents situées dans la zone tuméfiée. Un antécédent de traumatisme avec fracture coronaire sur la 11 avait été rapporté par la patiente remontant à 4 ans auparavant. Des épisodes antérieurs de douleur et de tuméfaction avaient été signalés malgré un traitement antérieur réalisé sur la 11 quelques jours après le traumatisme.

Au vu de ces antécédents et du bilan clinique, le diagnostic d'une cellulite sur une lésion kystique a été évoqué.

L'orthopantomogramme a révélé une image lacunaire monogéodique, d'environ 29 mm de diamètre, bien limitée, en rapport avec les apex des dents de la 13 à la 21. La lésion avait refoulé les racines de la 13 et la 21. La 11 présentait une obturation canalair à peine visible, peu alésée. La 36 était très délabrée avec une image apicale (Figure 2).

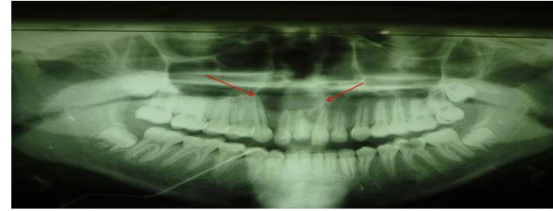


Figure 2 : Panoramique dentaire montrant une géode délimitée par un liseré d'ostéo-condensation

Face à ces signes cliniques et radiologiques, plusieurs diagnostics ont été évoqués, notamment celui d'un kyste radiculo-dentaire ou d'un kératokyste.

Le traitement proposé était l'énucléation de la lésion par élévation d'un lambeau de pleine épaisseur, et, du fait de la grande mobilité de la 11, son avulsion a été décidée. La figure 3 présente la cavité opératoire.

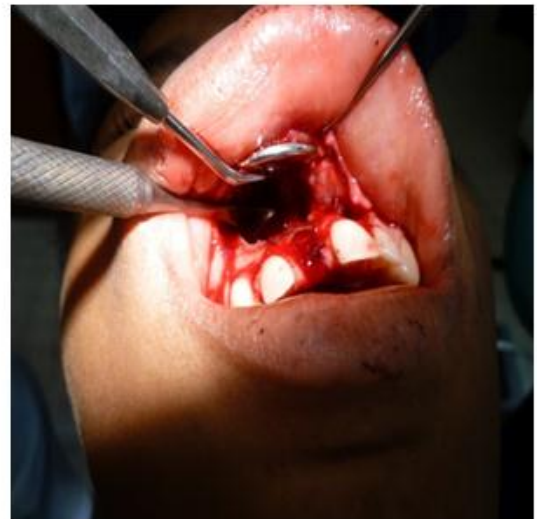

Figure 3: Vue chirurgicale de la cavité opératoire après énucléation et avulsion 11

La pièce opératoire après son énucléation a été fixée dans du formol à 10 % et adressée pour l'examen anatomopathologique.

L'examen macroscopique des tissus prélevés a mis en évidence une poche kystique renfermant un liquide purulent jaunâtre parsemé de paillettes opalescentes. L'étude histologique a montré des fragments tissulaires fibro-inflammatoires avec un infiltrat polymorphe modéré, un revêtement épithélial squameux stratifié non kératinisé faisant évoquer un kyste inflammatoire maxillaire.

La patiente a été revue à J8, J30, à 3 mois, à 1 an puis 2 ans. L'évolution était favorable, aucune récurrence n'a été notée (Figure 4).

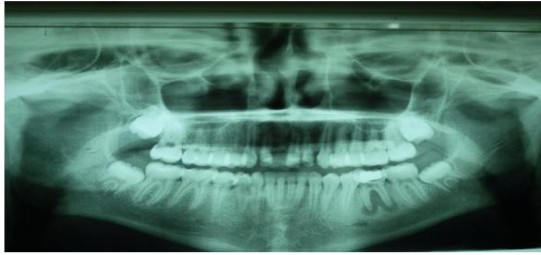

Figure 4 : Panoramique de suivi à 2 ans post opératoire montrant la guérison de l'os

COMMENTAIRES

Les kystes radiculo-dentaires sont les lésions odontogènes les plus communes. Ils représentent entre 57,7 % et 67% de tous les kystes odontogènes [6]. C'est également la plus fréquente des lésions kystiques des maxillaires (55 à 63 %) [7]. Il semble plus fréquent après la première décennie avec un pic lors des 3e et 5e décades et une prédilection chez les hommes. Il se localise de façon préférentielle au niveau du secteur antérieur maxillaire ainsi qu'au niveau des molaires [7].

Sur le plan étiopathogénique, les kystes radiculo-dentaires sont des entités cliniques appartenant à la lignée chronique des parodontites apicales qui sont des lésions inflammatoires du parodonte profond, périradiculaires, principalement de la région périapicale, consécutives à l'infection bactérienne de l'endodonte [8]. Les travaux qui ont tenté d'associer un micro-organisme spécifique à la nécrose pulpaire (en particulier *Porphyromonas endodontalis* et *Eubacterium*) n'ont pas donné de résultats probants. La nécrose peut être causée par n'importe quelle espèce bactérienne envahissant le tissu pulpaire, avec une prédominance des bactéries anaérobies (*Prevotella*, *Peptostreptococcus* et *Fusobacterium*) [9]. Ces bactéries atteignent la pulpe dentaire à travers de multiples voies de contamination. La recherche bactériologique n'a pas été faite chez notre patiente pour savoir quelle bactérie était responsable de l'infection. Ainsi, si la carie dentaire reste la cause la plus fréquente de l'infection endodontique, l'exposition des tubuli dentinaires à l'environnement oral, suite à une fracture amérodentinaire, constitue aussi une voie de contamination potentielle [10]. Dans le cas de cette patiente, le traumatisme avec fracture coronaire sur la 11 était à l'origine de cette lésion. Les kystes sont considérés comme une séquelle directe des granulomes [10, 11], mais tous les granulomes ne se transforment pas en kyste. Le granulome reflète un stade d'équilibre entre les agresseurs confinés dans le canal et une défense autocontrôlée. [11].

Sur le plan clinique, le kyste radulaire se développe d'une manière asymptomatique. Cependant, il peut y avoir des signes d'appel tels qu'une douleur ou une mobilité dentaire, une fistule, une sensation de pression ou de gêne indéfinissable au niveau des maxillaires, des saignements gingivaux, une asymétrie faciale ou un crépitement à la palpation (pour un kyste de grande taille) [2]. Dans le cas de cette patiente, la tuméfaction génienne haute très douloureuse due à la surinfection du kyste a été le signe d'appel. Au cours de leur évolution les kystes radiculodentaires, comme tous les autres kystes des maxillaires, passent par 4 stades (latence, déformation, extériorisation et fistulisation) [7,12]. Notre patiente était à la phase d'extériorisation. Par ailleurs, la lésion kystique induit un remodelage osseux qui peut affaiblir l'os, entraînant des modifications fonctionnelles qui prédisposent le patient à l'infection et à la fracture pathologique [13] d'où l'intérêt d'un diagnostic précoce en particulier pour les kystes volumineux. Dans le cas de notre patiente, l'infection de l'os s'est manifestée par cette cellulite génienne, motif de la consultation.

Le bilan clinique doit être complété par un examen radiologique. Certes, le cône beam ou la tomodynamométrie permettent une meilleure définition de la lésion et une parfaite appréciation de ses rapports avec les organes de voisinage. Toutefois, la radiographie panoramique associée à une rétroalvéolaire et un mordu occlusal permettent de cerner les limites de ces lésions [14,15]

Radiologiquement, les kystes inflammatoires se présentent comme une géode homogène, de forme ronde à ovale, bien délimitée par un liseré dense qui se poursuit avec la lamina dura et qui siège au niveau apical ou latéro-radulaire de la dent causale. Dans le cas présent, seule la panoramique a été faite et on avait une géode de 29 mm de plus grand diamètre de la formation pathologique para-apicale confirmant les données de la littérature. En effet, selon Martin-Duverneuil [16], une image périapicale, unique et homogène, de plus de 10 mm de diamètre appendue à l'apex d'une dent mortifiée serait évocatrice d'un kyste radulaire. La radiographie permet également de voir l'état de la dent causale qui peut présenter une restauration ou une carie dentaire profonde, une fracture, une calcification du canal pulpaire, un traitement endodontique défectueux, comme elle peut être intacte et nécrosée à la suite d'un ancien traumatisme dentaire [17]. Dans le cas présenté ici, la 11 avait une fracture coronaire et portait un trai-

tement endodontique défectueux. Lorsque le kyste est de grande taille, des rapports de contiguïté s'établissent avec les apex des racines voisines, rendant parfois difficile la détermination de la dent causale par la radiographie, ce qui implique de tester la sensibilité de toutes les dents de la région considérée [8]. Chez la patiente objet de cette présentation, l'extension de la lésion intéressait les apex des dents voisines (13, 12 et 21), les tests de vitalité sur ces dernières étaient positifs. En ce qui concerne le diagnostic différentiel, à la radiographie, de petits kystes radiculaires ne peuvent être différenciés de granulomes bien circonscrits. Selon Shear, même des clartés kystoïdes de 1 cm de diamètre n'étaient histologiquement confirmées que dans 50% des cas ; la conclusion radiologique devra donc être prudente. La dysplasie cémentaire périapicale et la dysplasie cémento-osseuse floride peuvent aussi à leur stade de début prêter à confusion. Par ailleurs, comme diagnostics différentiels, il faut encore citer le kyste périodontal, l'ostéoblastome, le fibrome ossifiant et l'îlot d'os spongieux [3]. Selon la taille et la localisation, l'image radiographique de larges kystes radiculo-dentaires peut se confondre à celle d'un améloblastome ou un kératokyste [16,13].

Seul l'examen anatomopathologique permet de donner le diagnostic histologique exact [11,18]. Histologiquement, la cavité kystique est bordée par un épithélium pavimenteux stratifié rarement kératinisé, dont l'épaisseur varie d'un kyste radiculaire à un autre et même d'une région kystique à une autre, elle contient des débris nécrotiques et de cristaux jaunâtres de cholestérol dans 29 à 43 % des cas. [11] Dans notre cas, le diagnostic a été confirmé par l'étude anatomopathologique

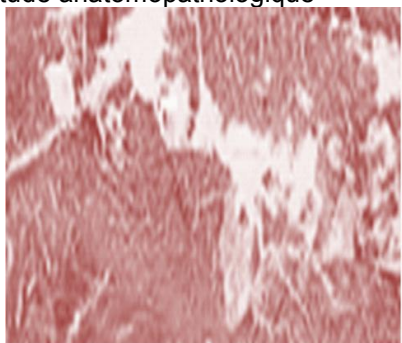


Figure 5 : Coupe histologique : fragment tissulaire fibro-inflammatoire avec un infiltrat polymorphe modéré

Sur le plan thérapeutique, plus de 90 % des lésions périapicales chroniques sont susceptibles de guérir par une thérapeutique canalaire conventionnelle correctement réalisée,

suivie d'une période de temporisation (6, 9, 12 mois...), durant laquelle sera instaurée une surveillance clinique et radiologique du cas concerné afin de juger de la réparation ou non de la lésion périapicale [10 ,18.].

La cinétique de guérison des lésions périapicales est variable. Les jeunes patients sont d'un meilleur pronostic que les patients plus âgés. Le pourcentage de succès des traitements endodontiques réalisés sur dents porteuses de lésions périapicales est considérable, il varie de 71 % à 86 % [8]. Devant les cas d'échecs, à priori initialement, non identifiables cliniquement, mais surtout lorsque le volume osseux est suffisant, et en présence d'organes dentaires fiables sur le plan prothétique le seul recours thérapeutique, après l'endodontie orthograde, reste la chirurgie endodontique qui permet de conserver la dent. Cependant, dans le cas d'une lésion en rapport avec une dent délabrée ou très mobile, le traitement consiste en l'extraction de la dent causale et l'énucléation de la lésion [19]. L'énucléation de la lésion a été faite chez notre patiente et la 11 a été extraite du fait de sa mobilité importante. Dans ces situations, le recours à l'utilisation des matériaux de comblement est relativement isolé. Nous n'en avons donc pas réalisé chez cette patiente.

Pour les kystes volumineux (supérieurs à 200 mm³), proches des structures anatomiques nobles (sinus, fosses nasales et canal dentaire), cette chirurgie d'énucléation peut être d'une part risquée pour ces structures anatomiques (communication, hypoesthésie), mais également délabrante pour les parois osseuses essentielles à l'optimisation de la cicatrisation osseuse donc le traitement dans ce cas consiste en une marsupialisation avec décompression suivie ou non d'une énucléation [16, 20]. Les récurrences sont peu fréquentes et, dans quelques rares cas, des complications secondaires à l'infection ou à la fracture pathologique peuvent survenir. Notre patiente avait 15 ans au moment du traitement, et après 2 ans de suivi sans récurrence, nous pouvons espérer que la guérison est définitive.

Selon la nature et l'étendue de la tumeur endosseuse, le traitement des kystes maxillaires peut nécessiter dans certains cas exceptionnels une chirurgie interruptrice qui devra être suivie d'une chirurgie reconstructrice.

CONCLUSION

Les kystes radiculaires inflammatoires peuvent poser un problème de diagnostic et de prise en charge en fonction de leur stade

d'évolution, de leur siège et des signes cliniques associés. Le diagnostic de certitude est uniquement anatomo-pathologique. L'option thérapeutique peut être chirurgicale ou non. L'énucléation chirurgicale avec ou sans l'avulsion de la ou les dents causales est souvent l'option la plus fréquente dans notre contexte.

RÉFÉRENCES BIBLIOGRAPHIQUES

1. Hakkou F, Chbicheb S, Achour I, El Wady W. **Kystes inflammatoires des maxillaires** : mise au point AOS 2012 ; 260 : 301-311
2. Davarpanah M, Caraman M, Abdul-Sater S, Jakubowicz-Kohen B, Kebir-Quelin M, Agachi A. **La chirurgie buccale : nouveaux concepts** Paris : CdP 2005 : 137-143
3. Pasler FA, Visser H. **Atlas de poche de radiologie dentaire** Paris Flammarion médecine-sciences, 2006 : 238-252
4. AL Sheddi MA. **Odontogenic cysts. A clinicopathological study.** Saudi Med J 2012 ; 33 : 304-308
5. Açikgöz A, Uzun-Bulut E, Özden B, Gündüz K. **Prevalence and distribution of odontogenic and nonodontogenic cysts in a Turkish population.** Med Oral Patol Oral Chir Bucal 2012 ; 17 : 108-115
6. Piette E, Goldbert M **La dent normale et pathologique** Paris De Boeck 2001 : 313
7. Benyahya I, Bouachrine F. **Aspect cliniques et anatomopathologiques des kystes odontogènes.** Le Courrier du Dentiste, janvier 2002
8. Lasfargues JJ. **Le diagnostic clinique des parodontites apicales.** Réalités Cliniques 2001;12(2):149-62
9. Perrin D. **Biologie appliquée à la chirurgie bucco-dentaire** Paris Elsevier Masson 2005 : 11
10. Sakout M, El Mohtarim B, Abdallaoui F. **Guérison d'une importante lésion périapicale après traitement endodontique.** Le Chirurgien Dentiste de France 2007;1328:41-6
11. Lasfargues JJ, Machtou P. **Pathogenèse des lésions périapicales.** Réalités Cliniques 2001;12(2):139-48
12. Le Breton G. **Traité de sémiologie et clinique odonto-stomatologique.** Paris : CAP, 1997 : 225-231
13. Devenney-Cakir B, Subramaniam RM, Im-sande H, Gohel A, Sakai O. **Cystic and cystic-appearing lesions of the mandible: review.** Am J Roeng 2011;196:66-77
14. Damm DD. **Periapical radiolucency of the anterior mandible. Simple bone cyst.** Gen Dent 2008;56:584, 587
15. Dunfee BL, Sakai O, Pistey R, Gohel A. **Radiologic and pathologic characteristics of benign and malignant lesions of the mandible.** Radiographics 2006;26:1751-68
16. Martin-Duverneuil N, Sahli-Amor M, Chiras J. **Imagerie tumorale odontogénique des maxillaires.** J Radiol 2009 ; 90 : 649-660
17. Wood NK, Goaz PW. **Differential diagnosis of oral and maxillofacial lesions.** 5th ed. St-Louis: Mosby-year book Inc., 1997
18. Pertot WJ. **Peut-on guérir une lésion périapicale ?** Les Cahiers de l'ADF 1999;6:22-7
19. Ruhin B, Guilbert F, Bertrand JC. **Traitement des kystes, tumeurs et pseudotumeurs bénignes des maxillaires.** Encycl Méd Chir (Elsevier SAS, Paris), Stomatologie, [22-062-K10], 2005;1:42-59
20. Love RM, Firth N. **Histopathological profile of surgically removed persistent periapical radiolucent lesions of endodontic origin.** Int Endod J 2009;42:198-202