



RESULTATS DU TRAITEMENT CHIRURGICAL DES FRACTURES DE L'ACETABULUM DE L'ADULTE A COTONOU

GOUKODADJA Oswald ¹, PADONOU Adebola¹, ADJADOHOUN Sonia², CHIGBLO Pascal¹, AMOSSOU François¹, HANS-MOEVI Aristoté¹

1 : Département de Chirurgie et Spécialités Chirurgicales, Faculté des Sciences de la Santé, Cotonou-Bénin

2 : Département d'Imagerie Médicale, Faculté des Sciences de la Santé, Cotonou-Bénin.

Auteur correspondant : Oswald Hervé Djidjoho GOUKODADJA 01 BP 1336 Cotonou, République du Bénin.
ogoukodadja@yahoo.fr Tél : 00229 66752929

RESUME

Introduction : L'objectif de cette étude est de décrire et d'évaluer les résultats du traitement chirurgical des fractures de l'acétabulum chez l'adulte. **Patients et méthode** : Il s'agissait d'une étude rétrospective portant sur tous les patients opérés au cours de la période allant du 1^{er} janvier 2005 au 31 décembre 2013. 12 patients adultes ont été inclus dont neuf (09) revus avec un recul moyen de quatre (04) ans. L'âge moyen des patients était de 39 ans. Le sexe masculin était le plus représenté. Les fractures transversales ou en T associées à une fracture de la paroi postérieure étaient les plus rencontrées. Les fractures étaient initialement très déplacées et peu congruentes avec des fragments intra articulaires chez six (06) patients. Le traitement initial était fait de sept (07) réductions par manœuvre externe de luxation postérieure suivies de traction trans condylienne. Le délai opératoire moyen était de 52 jours. La voie d'abord la plus utilisée était celle de Kocher-Langenbeck. 10 ostéosynthèses par plaque vissée, un (01) vissage et une arthroplastie de hanche ont été réalisés. **Résultats** : Un gain de congruence verticale et horizontale a été obtenu chez 10 patients. La réduction était satisfaisante à anatomique chez huit (08) patients. Nous avons déploré quatre (04) infections du site opératoire et un démontage de vissage de la paroi postérieure. Au dernier recul, sept (07) patients présentaient un score fonctionnel bon à excellent et six (06) présentaient un score « arthrose » bon à excellent. L'évaluation des résultats permet d'identifier comme critères pronostiques l'âge, le délai opératoire, l'absence de comminution, la qualité de la réduction sanglante et les congruences post-opératoires. **Conclusion** : Le traitement chirurgical des fractures de l'acétabulum offre des résultats encourageants.

Mots-clés : acétabulum, chirurgical, traitement.

ABSTRACT

Introduction: The objective of this study is to describe and evaluate the results of surgical treatment of the acetabular's fracture in adults. **Patients and method**: This was a retrospective study of all patients operated during the period of 1st January 2005 to 31st December 2013. 12 adult patients were included. Nine of them were reviewed with a delay of four years. The average age of patients was 39 years. Men were the most represented. Transverse fractures or T associated with a fracture of the posterior wall were the most encountered. Fractures were initially displaced and there was very poor congruent and intra-articular fragments with six (06) patients. Initially, there were seven (07) external reduction for dislocation followed by trans condylar traction. The average operating delay was 52 days. The most used incision was Kocher-Langenbeck approach. 10 osteosynthesis by plate and screw, one screwing and one hip replacement has been made. **Results**: This has resulted in a vertical and horizontal congruence gain in 10 patients. The reduction was satisfactory anatomical with eight (08) patients. We lamented four infections and a screwing disassembly of the posterior wall. At last, seven (07) patients had good to excellent functional score and six (06) had a score "osteoarthritis" ranging from good to excellent. Evaluation of results identified prognosis criteria such as age, operative delay, the absence of comminution, the quality of open reduction and postoperative congruences. **Conclusion**: Surgical treatment of acetabular's fractures provides encouraging results.

Key-words: acetabular, treatment, surgical.

INTRODUCTION

Les fractures de l'acétabulum sont peu fréquentes et s'intègrent volontiers dans le cadre d'un polytraumatisme [1,2]. En dehors de ce contexte, sa gravité fonctionnelle est liée, comme toutes les fractures articulaires, au risque d'arthrose [1-3].

Le traitement orthopédique ayant montré ses limites, la chirurgie de l'acétabulum s'est imposée dès 1957 avec les travaux de recherche et de compilation de R. Judet et E. Letournel. Malgré ces avancées, la fracture de l'acétabulum représente un challenge chirurgical en raison de la complexité des traits.

A Cotonou, les premiers cas opérés remontent aux années 2000. Le but de notre travail était de décrire et d'évaluer le traitement chirurgical après une dizaine d'année d'exercice.

PATIENTS ET METHODE

Une étude rétrospective descriptive et analytique a été menée sur une période de huit (08) ans allant du 1^{er} janvier 2005 au 31 décembre 2013. Elle a porté sur les patients opérés d'une fracture de l'acétabulum à la CUTO-CR du CNHU-HKM de Cotonou.

Les données cliniques et de l'imagerie pré et post opératoires ont été étudiées suivant les recommandations du symposium de la SOFCOT en 1982 [4]. Au dernier recul, l'évaluation comportait le score fonctionnel selon Postel et Merle d'Aubigné [4], le score « arthrose » de Matta [4]. Le dépouillement ainsi que l'analyse des données ont été fait à l'aide du logiciel EPI-INFO version 3.5.1.

L'étude concernait 12 patients opérés. Il s'agissait de sept (07) hommes et cinq (05) femmes d'âge moyen 39 ans avec des extrêmes de 18 et 58 ans. Tous les patients avaient bénéficié initialement d'un bilan radiologique spécifique de l'acétabulum ainsi qu'une tomodensitométrie chez 10 patients. Les fractures transversales ou en T associées à une fracture de la paroi postérieure dominaient la série (au nombre de quatre). La figure 1 montre une fracture transversale de l'acétabulum associée à une fracture de la paroi postérieure.

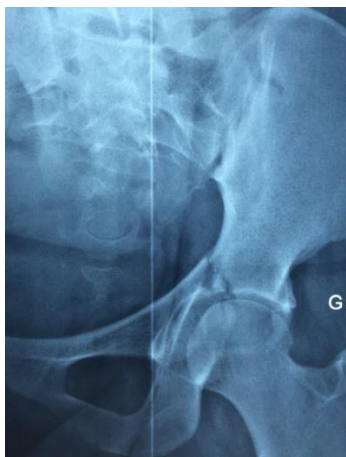

Figure 1 : Fracture transversale associée à une fracture de la paroi postérieure (incidence face)

Les fractures étaient initialement très déplacées et évalués à six (06) croix chez cinq (05) patients et neuf (09) croix chez quatre (04) patients. Nous avons dénombré neuf (09) in-

congruences verticales TT et sept (07) incongruences horizontales. La comminution fracturaire a été objectivée chez huit (08) patients. L'apport de la tomodensitométrie a été marqué par la découverte de fragments libres intra articulaires chez six (06) patients, d'impaction de la tête fémorale chez deux (02) patients et une association des deux lésions chez un (01) patient.

La seule complication immédiate objectivée dans notre série était la paralysie sciatique chez deux (02) patients.

Technique chirurgicale

Les patients étaient opérés dans un délai opératoire moyen de 52 jours avec des extrêmes de huit (08) et 120 jours. Entre 21 et 45 jours, sept (07) patients avaient été opérés. L'anesthésie générale était volontiers la technique la plus utilisée dans sept (07) cas. 11 ostéosynthèses et une (01) arthroplastie par prothèse totale de hanche ont été réalisées. La voie d'abord préférentielle était celle de Kocher Langenbeck dans sept (07) cas. Une ablation de fragments libres intra articulaires a été effectuée chez huit (08) patients. Les impactions de la tête fémorale ont été négligées. Après réduction, la fixation était réalisée à l'aide de plaques de reconstruction dans 10 cas. Un seul vissage simple de compression à l'aide d'une vis de 4,5 mm de diamètre a été réalisé chez un patient qui présentait une fracture de la paroi postérieure.

La prothèse de totale de hanche a été mise en place à J120 chez un patient de 57 ans présentant un cal vicieux de l'acétabulum. La voie d'abord utilisée était celle de Moore. La tête fémorale a été utilisée comme greffon dans le fond de l'acétabulum avant sa préparation. Une armature métallique type croix de Kerboul a été fixée avant l'implantation de la cupule prothétique. Le couple de frottement était céramique – polyéthylène et les deux implants étaient cimentés.

En fin d'intervention, un drain aspiratif a été posé chez tous les patients pour une durée inférieure à 72 heures dans huit (08) cas. Dès le 5^{ème} jour post opératoire, tous les patients ont été mobilisés de façon passive avec lever et marche sans appui jusqu'au 45^{ème} jour.

RESULTATS

L'analyse post opératoire a permis de constater un gain de congruence verticale TT et de congruence horizontale TC comme le montrent les figures 2 et 3.

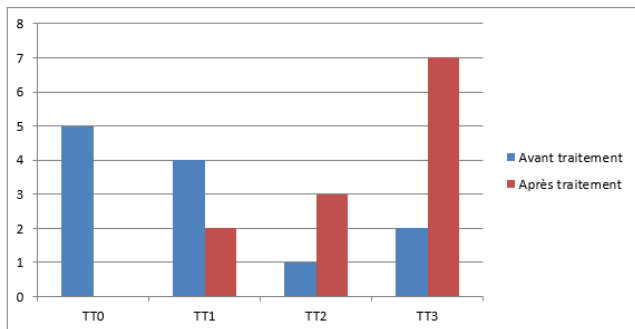


Figure 2 : Répartition des patients selon les congruences verticales avant et après le traitement chirurgical.

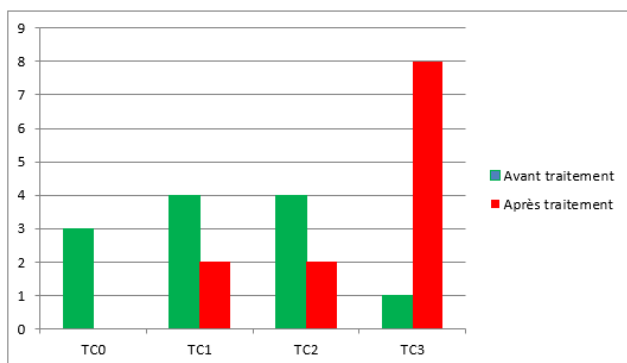


Figure 3 : Répartition des patients selon les congruences horizontales avant et après traitement chirurgical.

Selon la qualité de la réduction sanglante, trois (03) patients soit 27,3% avaient une réduction anatomique, cinq (05) soit 45,4% une réduction satisfaisante. La figure 4 montre le résultat post opératoire de l'ostéosynthèse d'une fracture transversale de l'acétabulum associée à une fracture de la paroi postérieure. La réduction sanglante était anatomique, la congruence TT et TC étaient parfaites.

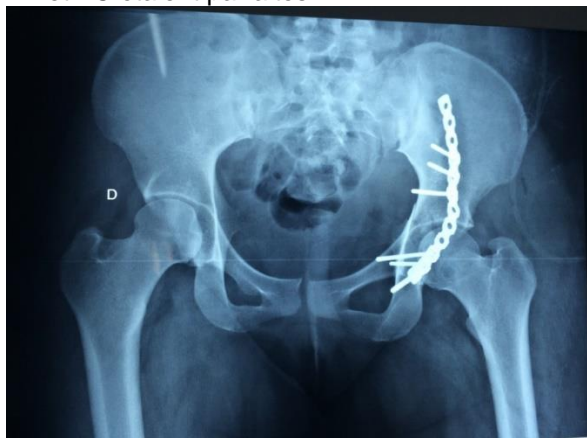

Figure 4 : Ostéosynthèse par plaque (incidence de face)

La réduction est anatomique et la congruence verticale TT post opératoire peut être qualifiée

de parfaite ainsi que la congruence horizontale TC.

Parmi les patients ayant réalisé la tomodensitométrie, la réduction sanglante a été anatomique chez deux (02) d'entre eux et satisfaisante dans cinq (05) cas. Mais il n'existe pas de différence statistiquement significative entre ces deux variables (P value = 0,71). Les meilleures réductions chirurgicales ont été obtenues chez les patients d'âge moyen 26,6 ans sans que nous ayons retrouvé de lien statistiquement significatif entre ces deux variables (p value = 0,47). Parmi les trois (03) patients qui avaient un déplacement global initial de neuf (09) croix, deux (02) avaient une réduction non satisfaisante en fin d'ostéosynthèse. Nous n'avons pas retrouvé de lien statistiquement significatif entre la qualité de réduction sanglante et le déplacement global initial (P value= 0,73). Les trois réductions non satisfaisantes étaient constatées chez des patients qui avaient initialement une fracture comminutive. Mais il n'y avait pas de différence statistiquement significative entre ces deux variables (P value = 0,53). De plus, il existait une répartition homogène entre la qualité de réduction sanglante et le type lésionnel de la fracture de l'acétabulum sans qu'il n'existe de lien statistiquement significatif entre ces deux variables (P value = 0,23).

Le contrôle post opératoire de la prothèse de hanche avait révélé des interfaces os-ciment et ciment-implant homogènes, un anneau métallique bien positionné, une tige bien centrée avec un offset fémoral et radiologique de 40mm. Il n'existait pas de fracture iatrogène ni de signe radiologique de conflit.

Au terme de ces différentes procédures, nous avons dénombré quatre (04) infections du site opératoire précoces soit 33,3% et un démontage du vissage de la paroi postérieure.

S'agissant de l'infection du site opératoire en particulier, la durée du drain aspiratif a excédé 72 heures dans trois (03) cas. Il s'agissait de trois (03) incidents cicatriciels à type de cicatrice inflammatoire, lâchage de fil de suture et discret suintement séreux résolutif sous soins locaux et une antibiothérapie pendant une durée de trois (03) semaines dans deux (02) cas. Un lavage chirurgical a été proposé à la troisième semaine post opératoire dans un (01) cas d'ostéosynthèse d'une fracture en T associée à une fracture de la paroi postérieure chez un sujet de 40 ans diabétique déséquilibré. Le germe identifié était le *Staphylococcus aureus méthisensible*. L'antibiothérapie spéci-

fique à base de Pristinamycine et d'association Amoxicilline - Acide clavulanique pendant une durée totale de six (06) semaines a été instaurée et a permis d'obtenir une cicatrisation correcte avec négativité de la CRP dès la troisième semaine post opératoire.

Le démontage de vissage simple n'a pas été repris pour des raisons financières. Il a bénéficié de la confection d'une hémi culotte plâtrée. A la révision, neuf (09) patients dont la prothèse totale de hanche ont été revus au recul moyen de 47 mois avec des extrêmes de 14 mois et 8 ans.

Au dernier recul, les résultats fonctionnels évalués suivant le score de Postel et Merle d'Aubigné ont été jugés excellents dans deux (02) cas dont la prothèse de hanche, très bon dans quatre (04) cas, bon dans un (01) cas et passable dans deux (02) cas. L'analyse de ces résultats n'avait pas permis de retrouver de lien statistiquement significatif entre le score fonctionnel et la congruence verticale TT d'une part (P value = 0,62) et la congruence horizontale TC d'autre part (P value = 0,25).

En ce qui concerne le « score arthrose » au dernier recul, il était excellent dans deux (02) cas, bon dans quatre (04) cas, moyen dans un (01) cas et mauvais dans un (01) cas. Les six meilleurs scores étaient obtenus chez trois (03) patients ayant eu une réduction anatomique et deux (02) ayant eu une réduction satisfaisante. Les bons « scores arthrose » excellents à bons ont été constatés chez des patients cotés TT3 et TT2 en post opératoire. Mais nous n'avons pas retrouvé de lien statistiquement significatif. De même, les « scores arthrose » excellents à bons ont été constatés chez des patients cotés TC3 et TC2 sur les clichés post opératoires. Mais nous n'avons pas retrouvé de lien statistiquement significatif entre le score arthrose et la congruence TC post chirurgicale (P value = 0,5). La répartition du score arthrose en fonction de l'âge a permis de constater que les six (06) meilleurs scores sont représentés par les patients d'âge inférieur 45 ans sans qu'il n'existe de lien statistiquement significatif entre le score arthrose et l'âge (p value = 0,62).

Par ailleurs, les deux (02) patients ayant présenté une paralysie sciatique initiale ne faisaient pas partie des patients revus.

DISCUSSION

La tomodensitométrie, indispensable pour la décision thérapeutique, précise le nombre de traits, leur direction, la taille des fragments et la

comminution, la présence de fragments libres intra articulaires, l'existence d'impaction de la tête fémorale ou de lésions chondrales de l'acétabulum [1, 5, 6, 7] et permet le choix de la voie d'abord. L'indication chirurgicale se pose devant la perte de congruence articulaire et la présence de fragments libres intra articulaires [1, 2, 4, 8]. Dans notre série, les fractures étaient globalement très incongruentes et déplacées. Le délai opératoire est un facteur qui influence fortement les résultats chirurgicaux. En effet, on estime que le délai idéal pour pratiquer une réduction et une fixation dans les meilleures conditions se situe entre le 5^{ème} et le 10^{ème} jour post traumatique [5]. Le retard chirurgical rapporté par Jouffroy P. en 2006 [5] s'expliquerait par la méconnaissance de la lésion à l'admission, la prise en compte préalable de lésions associées qui engagent le pronostic vital. Sous nos cieux, il faut rajouter à ces raisons, les difficultés financières que rencontrent les patients dans la réalisation du bilan pré opératoire, l'acquisition du matériel d'ostéosynthèse et les problèmes socio-administratifs qui viennent retarder la programmation opératoire.

Les voies d'abord classiques (Kocher Langenbeck, ilio inguinale et ilio fémorale) s'adaptent facilement aux fractures récentes tant que la fracture ne concerne pas les deux colonnes. Les voies combinées et extensives s'imposent en cas de chirurgie retardée ou de fracture atteignant les deux colonnes. Mais elles sont pourvoyeuses d'ossifications hétérotopiques [5, 8]. Notre série a été dominée par la voie de Kocher Langenbeck. Il en est de même pour El Andaloussi Y. et al [1] qui ont pratiqué 45 voies postérieures sur 52 patients.

La place de l'arthroplastie dans l'arsenal thérapeutique des fractures de l'acétabulum a été décrite pour la première fois par Westerborn en 1954 [9]. Elle constitue actuellement une solution de choix chez le sujet âgé actif et dans les cas vicieux [2, 9].

Nos résultats anatomiques sont globalement inférieurs à ceux d'El Andaloussi Y. et al [1], De Peretti F. et al [8] et Dinh A. et al [10] qui ont respectivement enregistré 80%, 96% et 72% de congruence verticale parfaite. Il en est de même pour la qualité de la réduction sanglante. Glas PY. et al ont obtenu 62% de réduction anatomique [11]. Ces différences pourraient s'expliquer par l'importance de leurs séries et le délai opératoire relativement court (inférieur ou égal à 15 jours). Jouffroy P. [5] a affirmé que la restitution anatomique en cas de chirurgie retardée restait un défi. En effet, dans

sa série de 20 patients opérés entre le 21^{ème} et le 48^{ème} jour, six (06) ont dû avoir une prothèse de hanche moins de six (06) mois après leur ostéosynthèse et six (06) dans un délai de 5 à 10 ans.

Dans notre série, tous les patients qui avaient une réduction anatomique avaient réalisé la tomodensitométrie sauf un seul. Ce qui pourrait confirmer l'importance de cette imagerie dans la décision et les résultats opératoires quelque soit le milieu d'exercice. De même, les meilleurs résultats anatomiques ont été obtenus pour les patients plus jeunes. Tonetti J. [2] a rapporté après la table ronde SOFCOT 2009 que plus les patients étaient âgés, moins bons étaient les résultats en raison de la complexité des lésions et des impactions fréquentes [2]. Nous avons constaté que plus le déplacement initial était important et moins bonne était la réduction sanglante. Lichte P. et al en 2013 en Allemagne [12] au cours d'une étude rétrospective ayant porté sur 115 patients ont établi un lien direct entre les déplacements initiaux de plus de 10 mm, la présence de fragments intra articulaires et le mauvais pronostic. De même, il est communément admis que la comminution est un facteur de mauvais pronostic après une chirurgie [2,11].

L'infection du site opératoire est peu connue en chirurgie de l'acétabulum [5, 8]. Glas PY. et al [11] n'ont eu qu'un seul cas d'infection superficielle à Pyocyanique ayant nécessité une reprise chirurgicale de cicatrice. Suzuki T. et al [13] aux USA ont constaté 17 cas d'ISO sur une série de 326 fractures de l'acétabulum opérées (5,2%). Le staphylocoque doré était le germe le plus retrouvé. Au terme d'une analyse, ces auteurs ont retenu comme facteurs importants : l'Indice de Masse Corporelle (IMC), la durée de l'hospitalisation aux soins intensifs, la lésion de Morel-Lavallée. La durée du drainage post opératoire qui a excédé 72 heures dans trois (03) cas est un facteur à prendre en compte. En effet, HANS-MOEVI et al. au Bénin en 2009 avaient conclu à l'efficacité du drain aspiratif dans l'amélioration des suites opératoires si sa durée n'excède pas 72 heures [14]. Par ailleurs, il est important de mentionner les mauvaises conditions d'hospitalisation et le manque de rigueur dans le respect des mesures d'asepsie péri opératoire sous nos cieux.

Nos résultats fonctionnels sont superposables à ceux de Ndiaye A. et al en 1993 [15], Glas PY. et al en 2001 [11], Mears en 2003 [16], de El Andaloussi et al en 2006 [1] qui ont rapporté respectivement 10 cas de très bons résultats,

80% de bons à excellents, 72% de bons et très bons résultats et 75% de bons à excellents résultats. Letournel E. et Judet R. [4] avaient établi la corrélation entre la restauration d'une parfaite congruence articulaire et le résultat fonctionnel. A l'opposé, Glas PY. et al [11] avaient montré que la congruence horizontale TC n'influence pas le résultat clinique et qu'une parfaite congruence entre la tête et le toit est le critère pronostique le plus important. Notre série n'a pas permis de retrouver une corrélation entre le résultat fonctionnel et les congruences. Ce qui est sûrement en rapport avec sa petite taille.

Il existe un consensus sur le fait que la meilleure prévention contre la survenue de l'arthrose est l'obtention d'une réduction la plus anatomique possible [2, 4, 8, 11]. Pour Glas PY. et al [11], l'incidence de l'arthrose rencontrée lors des réductions anatomiques est de 2,5% alors qu'elle est de 27,3% pour les réductions non anatomiques. Une série plus importante nous permettrait de faire des constatations plus fiables avec des tests statistiques concluants.

CONCLUSION

A la lumière de nos résultats, les principaux critères pronostiques des fractures de l'acétabulum sont l'âge, l'absence de comminution, la qualité de la réduction sanglante et les congruences articulaires post opératoires. Nos résultats fonctionnels rassurants malgré une chirurgie retardée nous encouragent à continuer le traitement chirurgical des fractures incongruentes de l'acétabulum chez l'adulte.

REFERENCES

- 1- El Andaloussi Y, Benhima MA, Rahmi M, Arssi D, Cohen D, Largab A, Trafeh M. Traitement chirurgical des fractures de l'acétabulum (A propos de 52 cas). Rev Maroc ChirOrthop Traumatol 2006;26:12-16.
- 2- Tonetti J. Le traitement des fractures de l'acétabulum en 2009 est-il complexe ? e-Mem Acad. Chir. 2010;9(2):52-57.
- 3- Letournel E. Traitement chirurgical des fractures du cotyle. EMC Techniques chirurgicales, Orthopédie, 44520,1991;30p.
- 4- Duquennoy A, Sénégas J, Augereau B, Copin G, Delcour JP, Durandea A et al. Fracture du cotyle. Résultats à plus de cinq ans. Table ronde SOFCOT. RevChirOrthop 1982;47-82.
- 5- Jouffroy P. Fractures anciennes de l'acétabulum. Conférences d'enseignement. Paris : Elsevier Masson SAS 2006:358p.

- 6- Rosa MA, Maccauro G, d'Arienzo M. Bilateral acetabular fracture without trauma. *Int Orthp (SICOT)* 1999;23:120-121.
- 7- Rahmi M, Arsi M, Doumane D, Cohen S, Fnini S, Trafeh M. Intérêt de la tomodensitométrie dans les fractures du cotyle. A propos de 30 cas. *Mag Méd Orthop* 2001;21(359):335-337.
- 8- De Peretti F, Bernard de Dompure R. Traitement chirurgical des fractures du cotyle. *EMC Techniques chirurgicales – Orthopédie – Traumatologie*, 44520,2010;21p.
- 9- Cochu G, Mabit C, Gougam T, Fiorenza F, Baertich C, Charissoux JL, Arnaud JP. L'arthroplastie totale de hanche dans le traitement des fractures récentes de l'acétabulum du sujet âgé. *Rev Chir Orthop* 2007;93:818-827.
- 10- Dinh A, Lortat-Jacob A. fractures of acetabulum operated on by the Senegas approach. 33 cases. *Rev Chir Orthop* 1990;76:460-7.
- 11- Glas PY, Fessy MH, Garret JP, Bejui-Hugues J. traitement chirurgical des fractures de l'acétabulum. Résultat d'une série continue de 60 cas. *Rev Chir Orthop* 2001;87:529-38.
- 12- Lichte P, Sellei RM, Philipp Kobbe, Dombroski DG, Gansslen A, Pape HC. Predictors of poor outcome after both column acetabular fractures : 30-year retrospective cohort study. *Patient Safety in Surgery* 2013;7(9):1-6.
- 13- Suzuki T, Morgan SJ, Smith WR, Stahel PF, Gillani SA, Hak DJ. Postoperative surgical site infection following acetabular fracture fixation. *Injury Int Care Inj* 2010;41:396-399.
- 14- Hans-Moevi A, Lawson M, Johnson RC, Kakpo A, Padonou JL. Intérêt du drainage aspiratif post opératoire en traumatologie en milieu hospitalier à Cotonou (Bénin). *Rev Chir Orthop Traumatol* 2009;95:764-767.
- 15- Ndiaye A, Sow CM, Dansokho AV, Bassene N, Diop El. Osteosynthesis of displaced fractures of the acetabulum with Letournel plate. A propos of 14 cases. *Dakar Med* 1993;38(2):147-151.
- 16- Mears DC, Velyvis JH, Chang CP. Displaced acetabular fractures managed operatively : indicators of outcomes. *Clin Orthop Relat Res* 2003 Feb;407:173-8.