

## TUBERCULOUS AZOOSPERMIA – A CASE REPORT

### AZOOSPERMIE TUBERCULEUSE

GBESSI DG<sup>1</sup>, HOUNNASSO PP<sup>2</sup>, \*NATCHAGANDE G<sup>2</sup>, DOSSOU MF<sup>1</sup>, AVAKOUDJO DGJ<sup>2</sup>,  
MEHINTO KD<sup>1</sup>, AKPO-AKELE MT<sup>3</sup>, OLORY-TOGBE J<sup>1</sup>

#### ABSTRACT

This a case report of an immunocompetent (HIV negative) 54 years old man who had been diagnosed with epididymo-testicular tuberculosis. This happened 13 years after he had suffered from pulmonary tuberculosis. The diagnosis was made after a testicular biopsy for infertility. The outcome of anti-tuberculosis treatment was good although the azoospermia lasted. The aim of this report is to emphasize that the genital tuberculosis still exists in our sub-region and that high index of suspicion is required with effective anti-tuberculous therapy in order to achieve good outcome.

**Keywords:** Urogenital tuberculosis, Azoospermia, Infertility, Benin Republic.

#### Résumé

Nous rapportons le cas d'un homme immunocompétent (VIH négatif) âgé de 54 ans, diagnostiqué pour tuberculose épididymo-testiculaire survenue 13 ans après une tuberculose pulmonaire. Le diagnostic a été fait après une biopsie testiculaire dans le cadre d'un bilan d'infertilité masculine. Le résultat du traitement antituberculeux était bon, même si l'azoospermie a persisté. L'objectif de ce travail était de souligner l'existence de la tuberculose génitale dans notre sous-région et que l'efficacité du traitement antituberculeux dépend du diagnostic précoce.

**Mots-clés :** Tuberculose urogénitale, Azoospermie, Infertilité, République du Bénin.

#### INTRODUCTION

The pulmonary tuberculosis is a public health issue for which there is, in countries with higher endemic rate, a specific national program against TB<sup>1</sup>. The spread of the HIV pandemic brought about a renewed interest on TB including extrapulmonary tuberculosis which hitherto had been uncommon<sup>1</sup>. Urogenital tuberculosis associated with infertility, is

<sup>1</sup>University Clinic of General Surgery of the CNHU-HKM Cotonou, Benin. BP 91 WOMEY, Bénin ; Tél: +229 96169919  
e-mail: anagilas2000@yahoo.fr

<sup>2</sup>University Clinic of Urology-Andrology of the CNHU-HKM Cotonou, Benin.

<sup>3</sup>Department of Pathologic Anatomy of the faculté des sciences de santé de Cotonou, Benin.

#### \*Correspondence

Grant support: None  
Subvention: Aucun

Conflict of interest: None  
Conflit d'intérêts: Aucun

#### INTRODUCTION

La tuberculose pulmonaire est un problème de santé publique bénéficié de programme de lutte contre la tuberculose dans certains pays à forte endémie<sup>1</sup>. La propagation de la pandémie du VIH a provoqué un regain d'intérêt sur la tuberculose, y compris la tuberculose extra pulmonaire qui avait été jusque-là inconnue<sup>1</sup>. La tuberculose urogénitale associée à l'infertilité, est cependant rare et souvent inaperçue jusqu'à ce que les complications surgissent.

L'objectif de ce travail était d'attirer l'attention sur cette étiologie chez les hommes infertiles ayant eu des antécédents de tuberculose.

#### Observation

Mr M.H. est un homme de 54 ans qui a présenté il y a quatre ans une tuméfaction scrotale avec un écoulement ayant duré trois mois. Il présentait une grosse bourse non fébrile et une

however uncommon and often unnoticed until the complications arise.

The aim of this case report is to provide awareness and the need for high index of suspicion in infertile men who had had tuberculosis in the past.

#### Case Report

Mr. M.H. is a 54 years old man who presented four years ago with a scrotal swelling and discharge of three months duration. Though the scrotum was not tender and non-febrile, he had lost considerable weight. Though he had had BCG inoculation in childhood, he had developed a chronic cough with night sweats thirteen years before presentation which was misdiagnosed and treated as pneumonia. On physical examination he was in good health but had a discharge from the left scrotum as shown in Fig. 1. The right scrotum had multiple scars and the testicles were swollen and firm. Culture and sensitivity of the discharge yielded *Staph aureus* sensitive to streptomycin, netromycin and kanamycin while the semen culture yielded streptococci. He was azoospermic. His HIV test was non reactive and his testicular biopsy was consistent with tuberculosis. Orchidectomy was performed after informed consent and was placed on anti-TB medication for six months using rifampicin, ethambutol, pyrazinamide and isoniazide in keeping with established international guidelines. The slide of the testicular biopsy specimen showing caseation is shown in Fig. 2. The patient recovered with cessation of discharge and the scrotal swelling resolved though he remained azoospermic.

#### DISCUSSION

Extra-pulmonary tuberculosis, for many reasons, remains underestimated mainly because it can affect many organs at the same time and could be occult without symptoms.

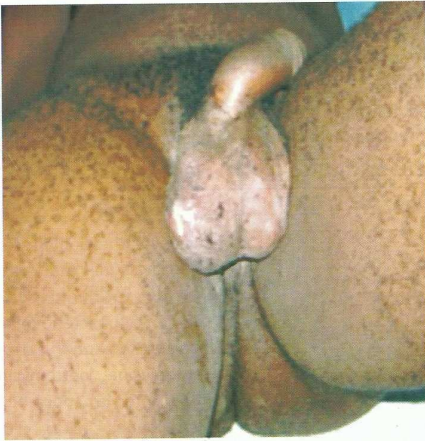perte considérable de poids. Malgré qu'il ait été vacciné au BCG dans l'enfance, il avait développé une toux chronique avec des sueurs nocturnes treize ans avant son admission. Il a été diagnostiqué et traité comme une pneumonie banale.

À l'examen physique il avait un bon état général, mais avait un écoulement scrotal gauche comme l'indique la figure 1; la bourse droite avait de multiples cicatrices et les testicules étaient indurés et tuméfiés. L'examen cyto bactériologique du pus a isolé le *Staphylococcus aureus* sensible à streptomycine, nétromycine et kanamycine tandis que la spermoculture a isolé le streptocoque.

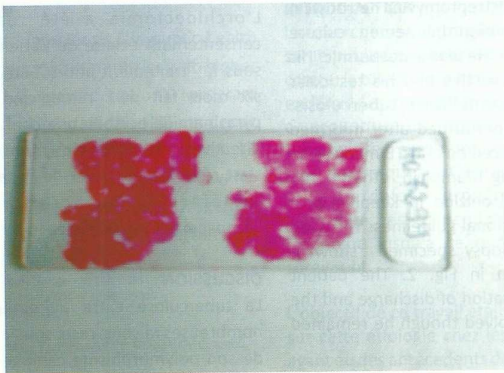
Il avait une azoospermie. Son test au VIH était négatif et l'examen anatomo-pathologique après biopsie testiculaire a révélé l'aspect d'une tuberculose caséreuse évolutive (figure 2). L'orchidectomie a été réalisée après consentement éclairé du patient. Il a été mis sous le traitement anti-tuberculeux pendant six mois fait de rifampicine, éthambutol, pyrazinamide et isoniazide conformément aux directives internationales établies. Le patient s'est rétabli avec l'arrêt de l'écoulement et la tuméfaction du scrotum bien que l'azoospermie ait persistée.

#### DISCUSSION

La tuberculose extra pulmonaire, pour de nombreuses raisons, reste sous-estimée du fait de son polymorphisme clinique et parfois de son caractère asymptomatique. Aussi le diagnostic positif repose sur une forte suspicion clinique couplée à des examens para cliniques spécifiques en particulier dans la sous-région Ouest-africaine.



**Fig. 1:** The patient with scrotal discharge  
Suppuration scrotale



**Fig. 2:** Slide showing caseation in testicular biopsy specimens  
diapo montrant le caséum sur biopsie testiculaire

Also, for it to be adequately diagnosed, high index of suspicion is required especially in the West African sub-region coupled with detailed diagnostic investigations.

A Madagascar study found that genital TB was underdiagnosed; in their study, only two cases of genital TB was reported out of 64 cases of extra-pulmonary TB. This low rate of genital TB was attributable to the inability of the patients, mostly in the low socio-economic class, to afford the required diagnostic investigations.

In their study, male adults between 30-50 years old were most affected by genital TB<sup>2</sup>. The index case in this case report falls within the age bracket. The tendency to treat all epididymorchitis as a sexually transmitted disease without excluding TB orchitis leads to prolonged morbidity as shown in the work of Ouedraogo et al<sup>3</sup>. It should also be noted that there could be superimposed staphylococci and streptococci infection which are easy to isolate in the discharge but may delay the diagnosis of tuberculosis. Among the medical investigations of extrapulmonary TB, a place of choice must be given to histologically examination of the discharge for mycobacterium<sup>4</sup>.

Tubercle bacillus is rarely isolated in genital TB<sup>5</sup> because it is secondary to urinary TB unnoticed or undiagnosed as was the case in this study and also in the work of Ouedraogo et al<sup>3</sup> in Burkina Faso. The diagnosis of tuberculous epididymitis is based on the histological examination of the discharge or biopsy of the affected testicle, which often shows caseation and fibrosis leading to occlusion of the seminal vesicle, vas deferens and the epididymis and consequently lead to oligospermia and azoospermia.

Although good resolution of the orchitis and epididymitis results with adequate and appropriate anti-TB treatment, oligospermia

Une étude Malgache a révélé que la tuberculose génitale était sous-diagnostiquée; dans leur étude, seuls deux cas de tuberculose génitale ont été rapportés sur 64 cas de tuberculose extra-pulmonaire. Ce faible taux de tuberculose génitale serait attribuable à l'incapacité des patients, surtout dans la basse classe socio-économique, qui ne pouvaient pas se permettre les investigations diagnostiques nécessaires.

Dans leur étude, les adultes de sexe masculin de 30-50 ans étaient les plus affectés par la tuberculose génitale<sup>2</sup>. Le cas rapporté dans ce travail se situe dans cette tranche d'âge. La tendance à traiter toute orchépididymite comme une maladie sexuellement transmissible sans exclure une orchite tuberculeuse mène à la morbidité prolongée comme indiqué dans le travail de Ouedraogo et al<sup>3</sup>. Il convient également de noter qu'il pourrait y avoir association avec le staphylocoque et le streptocoque faciles à isoler dans le liquide d'écoulement ; ce qui pourrait retarder le diagnostic de tuberculose. Parmi les examens paracliniques de tuberculose extra-pulmonaire, une place de choix doit être accordée à l'examen histologique du liquide d'écoulement<sup>4</sup>.

Le bacille tuberculeux est rarement isolé dans la TB génitale<sup>5</sup> parce qu'il est secondaire à la tuberculose urinaire inaperçue ou non diagnostiquée comme ce fut le cas dans cette étude et aussi dans le travail de Ouedraogo et al<sup>3</sup> au Burkina Faso. Le diagnostic d'orchépididymite tuberculeuse repose sur l'examen histologique du liquide d'écoulement ou la biopsie du testicule atteint, ce qui montre souvent la caséification et la fibrose conduisant à une occlusion de la vésicule séminale, le canal déférent et l'épididyme menant à une oligospermie voire azoospermie.

Bien que le traitement antituberculeux donne de bons résultats sur les orchites et épидидymites tuberculeuses, une oligospermie

and azoospermia may still occur because of the irreversible fibrosis in the testis; orchidectomy may be necessary<sup>6</sup>. This could explain the persistence of azoospermia in the index case as well as the case reported in Mali by Kouassi and al<sup>1</sup>. An early diagnosis and prompt and effective management remain the important challenge in dealing with this disease.

**CONCLUSION:** Urogenital tuberculosis needs high index of suspicion coupled with appropriate diagnostic investigations for early diagnosis. Though resolution with anti-TB therapy is good, there is often residual oligospermia or even azoospermia.

#### REFERENCES

1. KOUASSI B, HORO K, GBAZI C, NGOM A, KOFFI N, AOUISSI R D, et al. Tuberculous Orchiépididymitis: About Two Reported Cases in Pneumology at CHU of Cocody. Mali méd, 2009; XXIV(3): 68-70.
2. SOW M, FOUA J P, DIALLO M.B, YADJI M, ZOUNG KANYI J. Urogenital Tuberculosis at Yaoundé: About Clinical, Paraclinical and Therapeutic Aspects of 23 Reported Cases. Méd d'Afr Noire, 1996; XLIII (10): 540-2.
3. OUEDRAOGO M, BONCOUNGOU K, OUEDRAOGO SM, HIEN S, DRABO YJ. Epididymo-testicular tuberculosis: A Case Report. Méd d'Afr Noire, 2001; XLVIII (5): 217-8.
4. RAVOLAMANANA R L, RABENJAMINA FR, RALISON A. Extra-thoracic forms of tuberculosis in hospital at Mahajanga (Madagascar) Arch Inst Pasteur Madagascar 2000; 66 (1&2): 13-17.
5. SOLOFOMALALA G D, RAKOTOARISOA A J C, RAKOTOSAMIMANANA J, RABARIOELINA L. A Case Report of Testicular Tuberculosis Seen at Antananarivo Méd Trop, 2006; LXVI(1): 97.
6. GUEYE S M, MAMADOU BA, SYLLA C, NDOYE AK, FALL PA, DIAW JJ, MENSAH A. Epididymal Manifestations of Urogenital tuberculosis. Prog Urol, Dakar, (1998); 8 : 240-3.

voire azoospermie peut encore se produire en raison de la fibrose irréversible dans le testicule; l'orchidectomie peut être nécessaire<sup>6</sup>. Cela pourrait expliquer la persistance d'azoospermie dans le cas de l'indice ainsi que le cas signalé au Mali par Kouassi et al<sup>1</sup>. Un diagnostic précoce et une prise en charge rapide et efficace restent le défi important dans le traitement de cette maladie.

**CONCLUSION:** Le diagnostic précoce de tuberculose urogénitale se base sur une forte suspicion clinique associée à des investigations paracliniques appropriées. Même si un traitement antituberculeux donne de bons résultats il existe cependant des séquelles fonctionnelles à type d'oligospermie ou d'azoospermie.

#### REFERENCES

1. KOUASSI B, HORO K, GBAZI C, NGOM A, KOFFI N, AOUISSI R D, et al. Orchiépididymite tuberculeuse à propos de 2 cas enregistrés en pneumologie au CHU de Cocody. Mali méd, 2009; XXIV(3): 68-70.
2. SOW M, FOUA J P, DIALLO M.B, YADJI M, ZOUNG KANYI J. La tuberculose uro-génitale à Yaoundé: Aspects cliniques, paracliniques et Thérapeutiques : à propos de 23 cas. Méd d'Afr Noire, 1996; XLIII (10): 540-2.
3. OUEDRAOGO M, BONCOUNGOU K, OUEDRAOGO SM, HIEN S, DRABO YJ. La tuberculose épидидymo-testiculaire : A propos d'un cas. Méd d'Afr Noire, 2001; XLVIII (5): 217-8.
4. RAVOLAMANANA R L, RABENJAMINA FR, RALISON A. Les formes extra-thoraciques de la tuberculose en milieu hospitalier à Mahajanga (Madagascar) Arch Inst Pasteur Madagascar 2000; 66 (1&2): 13-17.
5. SOLOFOMALALA G D, RAKOTOARISOA A J C, RAKOTOSAMIMANANA J, RABARIOELINA L. Un Cas de Tuberculose Testiculaire Vu A Antananarivo Méd Trop, 2006; LXVI(1): 97.
6. GUEYE S M, MAMADOU BA, SYLLA C, NDOYE AK, FALL PA, DIAW JJ, MENSAH A. Les manifestations épидидymaires de la tuberculose uro-génitale Prog Urol, Dakar, (1998); 8 : 240-3.