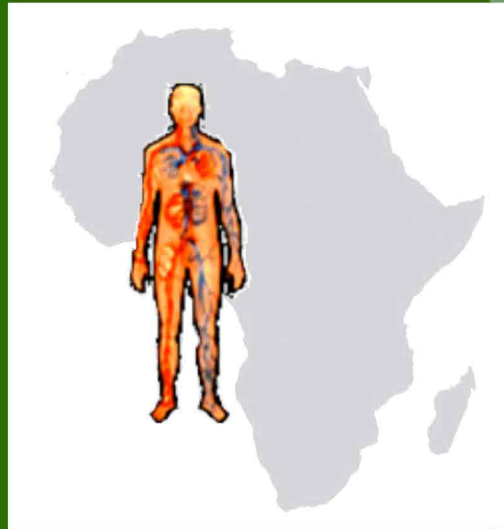

**R
A
F
M
I**



REVUE AFRICAINE DE MEDECINE INTERNE

ORGANE DE
LA SOCIETE AFRICAINE DE MEDECINE INTERNE

ISSN : 2337-2516

ANNEE 2016 VOLUME 3 NUMERO 1

Correspondance

Secrétariat

E-mail : revueafricainemi@gmail.com - Site web : www.rafmi.org
Université de Thiès, UFR Santé de Thiès, BP : 967 Thiès, Sénégal

Adresse

UFR des Sciences de la Santé Université de Thiès
Ex 10ème RIAOM BP: 967 Thiès Sénégal



SOMMAIRE

Editorial

Etat de l'art sur la sémiologie auscultatoire et sur les stéthoscopes électroniques en 2015 P8
Andrès E^{1,2}, Gass R³, Brandt C⁴

Dissociation immuno-virologique chez les patients infectés par le VIH-1 sous traitement antirétroviral à l'Hôpital de jour de Bobo-Dioulasso de 2008 à 2012 (Burkina Faso) P17
Ouedraogo SM^{1,2}, Zougrana J^{1,3}, Sondo A^{4,5}, Kyelem CG^{1,2}, Koussé S³, Hema A³, Kaboré F N³, Soré I³, Bado G³, Sawadogo A B^{3,4}, Drabo YJ^{4,6}

Efficacité et tolérance de la Citicoline dans la prise en charge de l'Accident Vasculaire Cérébral à la Clinique Neurologique du CHU de Fann, Dakar-Sénégal P24
Touré K^{1,2}, Coulibaly D², Landry O^{1,2}, Sow A², Basse A², Sarr M M¹, Diagne N S², Diop M S², Coume M³, Seck L B², Ndiaye M², Diop A G², Ka M M¹, Ndiaye M M²

Apport des examens complémentaires dans le diagnostic des ascites à Bobo-Dioulasso P30
Ouedraogo S M¹, Sawadogo A², Kyelem C G¹, Yaméogo T M³, Bambara M L⁴, Ouédraogo A S⁵, Nikièma Z⁶, Barro M⁷

Les thyroïdectomies au centre hospitalier national de Pikine-Dakar (CHNP) : indications et résultats chez 417 patients. P36
Lèye A¹, Ndiaye N¹, Lèye YM¹, Diack N D¹, Ndour M A¹, Fall B¹, Gaye K¹, Elfajri S¹, Niass A¹, El Bou O I², Séné I³

Profil épidémiologique, clinique et étiologique des goitres à Saint Louis (Sénégal) P41
Dia D G¹, Tall H², Tendeng J N², Dia A D¹, Dieng I L M², Konaté I¹

Syndrome métabolique et risque cardio métabolique en milieu professionnel P47
Ouédraogo S M^{1,2}, Tougouma J B^{2,4}, Sanon/Lompo S³, Maiga S⁵, Yaméogo T M^{1,2}, Kyélem C G^{1,2}, Zougrana J^{2,6}, Sondo A K^{7,9}, Badoum G^{5,9}, Ouédraogo G^{5,9}, Koutché TF¹, Ouédraogo M^{5,9}, Drabo YJ^{8,9}

Cholestase hépatique anictérique : une forme clinique rare d'hyperthyroïdie P56
Kyelem C G^{1,2}, Yaméogo T M^{1,2}, Nikièma Z^{1,2}, Sawadogo A^{1,3}, Ouédraogo S M^{1,2}, Drabo Y J^{3,4}

La granulomatose hépatique : aspects diagnostique et thérapeutique à propos de 2 observations P60
Leye A¹, Diop M M^{1,2}, Leye M Y¹, Ndiaye N^{1,2}, Touré P S^{1,2}, Kâ MM^{1,2}

Tuberculose : ganglionnaire et anale à Mycobactérium tuberculosis d'emblée résistante à la rifampicine à propos d'un cas P65

Azon-Kouanou A¹, Gbéssi DG³, Agbodande KA¹, Prudencio RDTK¹, Adè S², Sèhonou J¹, Zannou D M¹; Olory Togbé J L³, ADE G¹, Houngbé F¹



CONTENTS

Editorial

- The auscultation semiology and current electronic stethoscopes: state of the art in 2015** P8
Andrès E^{1,2}, Gass R³, Brandt C⁴
- Immuno-virologic dissociation among HIV 1 infected patients under antiretroviral treatment, admitted to the Day hospital of Bobo Dioulasso from 2008 to 2012** P17
Bado G³, Sawadogo A B^{3,4}, Drabo Y J^{4,6}
- Efficacy and tolerance of Citicoline in the management of stroke at the Clinic of Neurology, Fann University Hospital, Dakar Senegal** P24
Touré K^{1,2}, Coulibaly D², Landry O^{1,2}, Sow A², Basse A², Sarr M M¹, Diagne N S², Diop M S², Coume M³, Seck L B², Ndiaye M², Diop A G², Ka M M¹, Ndiaye M M²,
- Contribution of paraclinic tests in the ascites diagnosis in Bobo-Dioulasso** P30
Ouédraogo S M¹, Sawadogo A², Kyelem C G¹, Yaméogo T M³, Bambara M L⁴, Ouédraogo A S⁵, Nikiéma Z⁶, Barro M⁷
- Thyroidectomies performed in the national hospital of Pikine-Dakar : indications and results on 417 patients** P36
Lèye A¹, Ndiaye N¹, Lèye Y M¹, Diack N D¹, Ndour M A¹, Fall B¹, Gaye K¹, Elfajri S¹, Niass A¹, El Bou O I², Sène I³
- Epidemiological, clinical and etiological profile of goiters in Saint Louis (Senegal)** P41
Dia D G¹, Tall H², Tendeng J N², Dia A D¹, Dieng I L M², Konaté I¹
- Metabolic syndrome and cardiac metabolic risk in occupational environment** P47
Ouédraogo S M^{1,2}, Tougouma J B^{2,4}, Sanon/Lompo S³, Maiga S⁵, Yaméogo T M^{1,2}, Kyélem C G^{1,2}, Zoungrana J^{2,6}, Sondo A K^{7,9}, Badoum G^{5,9}, Ouédraogo G^{5,9}, Koutché T F¹, Ouédraogo M^{5,9}, Drabo Y J^{8,9}
- “Liver cholestasis: an uncommon clinical presentation of hyperthyroidism”** P56
Kyelem C G^{1,2}, Yaméogo T M^{1,2}, Nikiéma Z^{1,2}, Sawadogo A^{1,3}, Ouédraogo S M^{1,2}, Drabo Y J^{3,4}
- Liver granulomatosis: difficulty of diagnosis and care about 2 cases** P60
Leye A¹, Diop M M^{1,2}, Leye M Y¹, Ndiaye N^{1,2}, Toure P S^{1,2}, Ka M M^{1,2}
- Tuberculosis: nodal and anal multiresistant drug tuberculosis to rifamicin in a case report** P65
Azon-Kouanou A¹, Gbessi D G³, Agbodande K A¹, Prudencio R D T K¹, Ade S², Sehonou J¹, Zannou D M¹, Olory Togbe J L³, Ade G¹, Hougbe F¹

Tuberculose : ganglionnaire et anale à *Mycobactérium tuberculosis* d'emblée résistante à la rifampicine à propos d'un cas

Tuberculosis : nodal and anal multiresistant drug tuberculosis to rifampicin in a case report

Azon-Kouanou A¹, Gbéssi DG³, Agbodande KA¹, Prudencio RDTK¹, Adè S², Sèhonou J¹, Zannou D M¹ ; Olory Togbé J L³, ADE G¹, Houngbé F¹

¹Service de Médecine Interne et Oncologie Médicale du CNHU-HKM-Cotonou (Bénin)

²Centre Universitaire de Pneumo Phtysiologie d'Akpakpa Cotonou (Bénin)

³Service de Chirurgie Viscérale du CNHU-HKM-Cotonou (Bénin)

Résumé

Il s'agit d'un jeune homme de 33 ans, hospitalisé en Médecine Interne pour l'exploration d'une adénopathie latéro cervicale droite fébrile. Début : 3 mois avant l'admission marqué par une douleur anale chronique, dont l'exploration a conclu à une fissure anale ayant nécessité une sphinctérotomie. A l'examen physique, il y avait une altération de l'état général, une adénopathie latéro cervicale droite, et une fissure anale. Le reste de l'examen physique était sans particularité. L'examen bactériologique direct couplé au Gen Expert et à la culture du pus ganglionnaire et anale a été positif avec identification du *Mycobactérium Tuberculosis* d'emblée résistant à la Rifampicine. La sérologie rétrovirale était positive au VIH 1. La numération des lymphocytes CD4 était à 25 cellules par µl. Le diagnostic de tuberculose extra pulmonaire à *Mycobactérium tuberculosis* d'emblée résistant à la Rifampicine sur terrain immunodéprimé sévère au VIH a été posé. Un traitement anti tuberculeux adapté a été institué pendant 9 mois selon les directives du Programme National de Tuberculose (PNT). Le traitement antirétroviral associant les quinolones selon les recommandations de l'OMS a été démarré, deux semaines après le traitement anti tuberculeux. L'évolution a été marquée 5 mois après le traitement par une amélioration de l'état général avec une fonte progressive mais totale de l'adénopathie et une cicatrisation de la fissure anale. Toute collection suppurée identifiée chez un patient vivant avec le VIH doit faire l'objet de recherche de la tuberculose. Le traitement existe et est gratuit.

Mots clés : Tuberculose extra pulmonaire, *Mycobactérium tuberculosis* Multi résistant

Abstract

It was the case of a young man of 33 old years, hospitalized for the exploration of an the fébrile right cervical lymphadenopathy. The beginning was three months before admission by a chronic anal pain, whose exploration has conclus about the anal fissure . The history of this patient revealed a anal fissure treated by sphincterotomy. The clinical examination, showed a deterioration of the general condition. Physical examination confirmed the presence of the right cervical lymphadenopathy, and anal fissure. The rest of the physical examination was not Special. The direct bacteriological examination coupled with Gen Xperts, and culture of nodal and anal pus came back positive, with identification of the resisted *Mycobacterium tuberculosis* to rifampicin. The retroviral serology requested after counseling, was positive for HIV1. The CD4 cell count was 25 cells per microliters. The diagnosis diagnosis of extra pulmonary tuberculosis resistant to Rifampicin was done an person living with the HIV with severe immunocompromised. The anti-tuberculosis treatment including fluoroquinolones was instituted for 9 months in agreement with the National Tuberculosis Programme (NTP). The first line antiretroviral treatment combining Tenofovir, Lamivudine, Efavirentz and as recommended by WHO was done two weeks after the treatment of the tuberculosis. The evolution has been five months later after the treatment by improving the general condition With a gradual melting of the lymphadenopathy and anal fissure healing. Any collection identified in a patient infected by HIV must be the object of active search for tuberculosis because that treatment exists and is free.

Key words : Extra pulmonary tuberculosis, multiresistant drug tuberculosis.

Introduction

La tuberculose représente dans le monde un problème majeur de santé publique. Chaque année, on compte environ 9 millions de nouveaux cas et près de 2 millions de personnes meurent de cette maladie [1]. L'augmentation de cette incidence ces dernières décennies est principalement liée à l'avènement du syndrome d'immunodéficience acquise (SIDA) [2]. La tuberculose est la huitième cause de décès dans les pays à revenu faible et intermédiaire mais elle reste une maladie curable dans la majorité des cas. En utilisant des associations de médicaments antituberculeux, près de 90% des patients qui ont une tuberculose sensible aux antituberculeux peuvent être guéris en six mois [3]. L'émergence de la tuberculose multi résistante (MDR), définie comme étant l'infection à *M. tuberculosis* résistant au moins à la rifampicine et à l'isoniazide est un problème de santé publique qui constitue de nos jours une menace pour les programmes de lutte contre la tuberculose en général et ceux des pays en voie de développement en particulier [3].

D'après l'Organisation Mondiale de la Santé (OMS), le taux mondial de tuberculose multi résistante parmi les nouveaux cas et les cas déjà traités est estimé respectivement à 2,9% et 15,3% [4]. De récents rapports suggèrent en effet qu'en Afrique sub-saharienne, la prévalence des TB-MDR pourrait se majorer, et cette augmentation converge de façon désastreuse avec la généralisation de l'épidémie du SIDA [5, 6, 7,8]. L'immunodépression par le VIH rend en outre atypique la présentation clinique de la tuberculose et favorise l'éclosion des formes extra-pulmonaires. Les localisations extra pulmonaires les plus fréquentes sont de loin, les ganglions et la plèvre [9, 10, 3]. Les localisations gastro-intestinales de la tuberculose représentent environ 1% des cas de tuberculoses extra-pulmonaires. Toutefois, les localisations ano périnéales sont anecdotiques dans la littérature

[4]. Nous rapportons un cas de tuberculose ganglionnaire et anale à *Mycobacterium tuberculosis* (MT) d'emblée résistante à la rifampicine chez un patient vivant avec le VIH. Ce cas illustre la problématique de la résistance aux anti-tuberculeux et soulève la question du rôle de l'infection par le VIH dans l'émergence de cette résistance.

Patient et observation

Il s'agit d'un homme de 33 ans, fonctionnaire d'état, marié et père de trois enfants, hospitalisé en Médecine Interne pour l'exploration d'une adénopathie cervicale fébrile.

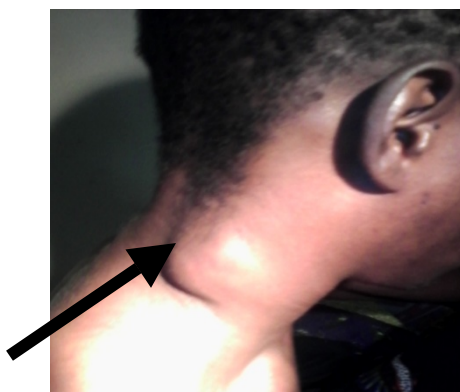Le début remonterait à 3 mois avant l'admission marqué par l'apparition d'une douleur anale tenace, devenue chronique, ayant motivé une consultation en chirurgie viscérale où l'examen proctologique avait montré une fissure anale suppurée. L'ano rectoscopie réalisée avait conclu à une large fissure anale postérieure, creusante, douloureuse et saignotante sans néoformation endorectale. Une sphinctérotomie a été réalisée, et l'évolution marquée au bout d'un mois par la persistance de la suppuration anale, associée à un conglomérat d'adénopathies latéro cervicales droites ce qui a motivé son transfert en Médecine Interne. Il n'y a pas de notion de contagé tuberculeux, pas de tabagisme, ni d'alcoolisme. On note la présence de cicatrice de BCG.

Les antécédents personnels médicaux et chirurgicaux sont sans particularité, en dehors de la sphinctérotomie réalisée 3 mois avant son admission. Les antécédents familiaux sont aussi sans particularité.

L'examen clinique à l'entrée avait montré une altération de l'état général. La température était à 39°C, le pouls à 104 pulsations par minutes, la fréquence respiratoire à 20 cycles par minutes et la tension artérielle à 110/60 mm Hg. Le patient pesait 51 kg pour une taille de 1m 67.

L'indice de masse corporelle était à 18,28 kg/mm². L'examen physique a confirmé la présence d'adénopathie latéro cervicale droite de consistance molle avec tendance à la fistulisation (**photo 1**).

Photo n° 1 : Adénopathie latéro cervicale droite avec tendance à la fistulisation



Sur le plan digestif l'examen a révélé une fissure suppurée de la marge anale (**Photo 2**). Le reste


de l'examen physique est sans particularité.

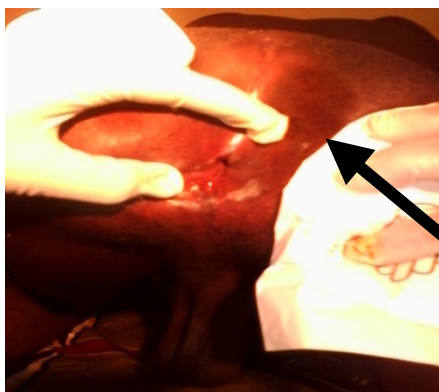

Photo n° 2 : Fissure de la marge anale

Les examens complémentaires réalisés avaient révélé un syndrome inflammatoire biologique avec une C-Réactive Protein (CRP) positive à 99 mg/L et une vitesse de sédimentation élevée à 94 mm à la première heure. Une anémie de type inflammatoire, normochrome normocytaire arégénérative (hémoglobine= 10,6 g/dL, VGM= 86,7fL, TCMH=28,3 pg, Réticulocytes= 38,7 G/L) et une lymphopénie (lymphocytes =4,24/mm³). La sérologie rétrovirale était positive au VIH1. La numération des lymphocytes CD4 était

à 25 cellules / μ L. L'échographie abdominale réalisée avait conclu à une hépatosplénomégalie avec poly-adénopathies profondes. La radiographie pulmonaire de face était normale. L'intradermoréaction à la tuberculine avait montré une anergie tuberculique. L'examen direct, en fluorescence et à la coloration de Ziehl, couplé par la Polymerase Chain Reaction (PCR) du pus ganglionnaire (**Photo 3**) étaient positive.



Ecouvillons de la fissure anale

Pus du ganglion latéro-cervical droit

Photo n° 3 : Prélèvements ganglionnaire et anal

La PCR avait révélé l'ADN du *Mycobacterium tuberculosis* avec une résistance d'emblée à la Rifampicine. Après examen direct, le pus anal était mis en culture sur milieu de Lowenstein-Jensen. Cette culture avait isolé aussi un *Mycobactérium tuberculosis* multirésistant. Il s'agit ainsi d'une tuberculose extra pulmonaire multifocale, ganglionnaire (superficielle et profonde) et anale. Le diagnostic de tuberculose extrapulmonaire multifocale d'emblée résistante à la rifampicine sur un terrain immunodéprimé sévère au VIH a été retenu.

Un traitement antituberculeux conforme aux recommandations nationales était institué. Le régime était composé comme suit : 4 mois de kanamycine, Gatifloxacine, Prothionamide, Ethambutol, clofazimine, Isoniazide, Pyrazinamide, et 5

mois de Gatifloxacine, Prothionamide, Ethambutol, Pyrazinamide, Clofazimine. Le traitement antirétroviral de première ligne constitué de Ténofovir, Lamivudine, et Efavirentz était initié deux semaines après le début du traitement antituberculeux. L'évolution après 5 mois de traitement était marquée par une amélioration significative de l'état général avec une fonte complète de l'adénopathie cervicale et une cicatrisation de la fissure anale.

Discussion

Le diagnostic de tuberculose extra pulmonaire est souvent présomptif [9], et repose essentiellement sur la cytologie ou l'histologie, rarement sur l'étude bactériologique.

Le premier symptôme apparu était la suppuration anale, traitée chirurgicalement. En effet, les localisations gastro-intestinales de la tuberculose représentent environ 1% des cas de tuberculoses extra-pulmonaires, et les localisations ano-périnéales sont anecdotiques dans la littérature [4]. Elles surviennent surtout chez l'adulte jeune de sexe masculin [4]. L'atteinte ano-périnéale se présente sous différentes formes : les formes suppuratives sont fréquentes et représentent 80% des cas, alors que les formes ulcératives sont moins fréquentes [12,13]. Dans notre cas il s'agit de la forme suppurative, car le diagnostic avait été posé sur la base des résultats du pus anal, examen direct et culture sur milieux spécifiques de Lowenstein-Jensen. L'hypothèse selon laquelle la tuberculose peut se transmettre par voie sexuelle lors des relations anales avait été évoquée mais jamais prouvée [14]. Notre patient déclare être hétérosexuel, marié père de 3 enfants, et n'a jamais eu de rapport sexuelle par voie anale.

La tuberculose ano-périnéale peut être primitive ou secondaire à une autre atteinte tuberculeuse, notamment pulmonaire qu'il faut systématiquement rechercher [12]. Sur le plan physiopathologique, l'infestation du tube digestif peut se faire soit par déglutition de l'expectoration contenant les mycobactéries, soit par diffusion hématogène, ou par ingestion des produits laitiers souillés [12,9]. Dans notre cas, le mode d'infestation et la voie de dissémination n'avaient pas été identifiés ; le patient ne toussait pas, il n'y a pas de notion de contagion dans l'anamnèse, et sa radiographie pulmonaire était normale.

Le tableau initial était associé à une adénopathie latéro-cervicale droite. Dans 25% des cas, la localisation de la tuberculose est extra-pulmonaire, et parmi les atteintes extra-pulmonaires, l'atteinte ganglionnaire est la plus fréquente, et prédomine dans 45,2% des cas selon divers auteurs [3, 13, 15, 16, 17, 18]. L'adénopathie tuberculeuse est le plus souvent unilatérale, unique et isolée [19]. Dans la littérature, on retrouve une association à d'autres localisations tuberculeuses rapportées dans 36 à 58% des cas [3, 19]. Parmi ces localisations, l'atteinte pulmonaire reste la plus fréquente. L'absence de notion de contagion et l'absence d'atteinte pulmonaire cliniquement objectivable, pose le problème de la voie de contamination, et de dissémination de la tuberculose chez ce patient. L'adénopathie superficielle dans notre contexte était unilatérale, unique, mais elle n'était pas isolée. Elle était associée à une localisation

anale. Le diagnostic de tuberculose est difficile et réside dans l'identification précise des mycobactéries tuberculeuses qui sont différentes des mycobactéries atypiques responsables des adénopathies cervicales [20, 21]. Par ailleurs, toute suspicion d'une tuberculose impose impérativement la proposition d'une sérologie rétrovirale après un counseling. Notre patient était infecté par le VIH 1. La tuberculose ganglionnaire chez les patients séropositifs pour le VIH est caractérisée par des formes plus disséminées avec atteintes ganglionnaires profondes, abdominales en particulier [22]. Cette dissémination était observée dans notre cas, car ces adénopathies profondes étaient retrouvées à l'échographie abdominale réalisée pour la recherche d'autres localisations de la tuberculose. Dans une étude réalisée en milieu hospitalier en Tunisie sur 50 cas de tuberculose ganglionnaire pour évaluer la valeur diagnostique de la microbiologie, la cytologie et l'anatomopathologie par Marrakchi et al en 2010 [3], le diagnostic de la tuberculose était posé par l'histologie dans 76% des cas. Le diagnostic était confirmé par la microbiologie du pu, puis par la culture (écouvillon du pu anal) qui a identifié des Bacilles d'emblée résistants à la rifampicine. Cette démarche diagnostique adoptée, répond en partie à celle élaborée dans les nouveaux outils de diagnostic microbiologique de la tuberculose. Elle permet toutefois de réduire le délai de diagnostic afin de limiter le nombre de cas contacts et donc la propagation du bacille de Koch [23]. L'association VIH-tuberculose devient de plus en plus une réalité de nos jours [2], car toute suspicion de tuberculose, impose la réalisation d'une sérologie VIH. NKoghe D et al en 2005 au Gabon avaient mené une étude sur la séroprévalence du VIH au sein des patients tuberculeux. Cette prévalence était de 26% [24]. L'intradermoréaction à la tuberculine est positive dans 25% à 95% des cas selon les études [25, 26, 27]. Une anergie tuberculique à l'intradermoréaction (IDR) était constatée chez le patient. Ceci peut s'expliquer par le degré d'immunodépression de notre patient qui avait une numération des lymphocytes CD4 à 25 cellules/ μ l. L'anergie tuberculique est classique dans l'infection à VIH avec immunodépression sévère, car l'IDR met en jeu un mécanisme d'hypersensibilité retardée dans lesquelles les lymphocytes sont impliqués. Cette immunodépression sévère est la conséquence du dépistage tardif du VIH chez les patients sous nos cieux.

Pour améliorer la prise en charge des patients, la proposition du test de dépistage systématique doit faire partir de notre pratique quotidienne aussi bien en consultation, qu'en hospitalisation. Lorsque le patient est dépisté tôt, sa prise en charge est précoce et meilleure.

L'émergence de la résistance aux médicaments antituberculeux dans un grand nombre de pays est devenue un problème majeur de santé publique et constitue un obstacle au contrôle efficace de la tuberculose. Elle est une forme particulièrement dangereuse de tuberculose car elle est due à des bacilles résistants à au moins l'isoniazide et la rifampicine, les deux antituberculeux majeurs les plus efficaces. En effet le *Mycobacterium tuberculosis* a la capacité de muter de façon spontanée pour donner naissance à des mutants résistants. Cependant, la multi résistance spontanée est extrêmement rare. Elle résulte presque toujours d'une erreur dans la gestion du traitement antituberculeux, de la part du programme national (rupture de stock des médicaments avec interruption partielle de traitement), du corps médical et infirmier (absence de supervision de la prise du traitement, changements anarchiques des régimes thérapeutiques en cas d'intolérances médicamenteuses) ou du malade (manque d'information, abandon précoce, prise partielle des médicaments ou diarrhée chronique). Tous ces éléments vont aboutir à la sélection de souches résistantes ; c'est la résistance secondaire ou acquise. La résistance primaire, plus rare, est due à une contamination directe par un patient porteur de TB-MR qui n'a pas été diagnostiquée et traitée rapidement [28]. Cette multi résistance des *Mycobactéries* alourdit le traitement de ces catégories de patient, ce qui grève de loin le pronostic de leur prise en charge. En effet la mortalité reste élevée variant de 20 à 40 %, et pouvant atteindre 70 à 90 % chez les personnes présentant une co-infection par le virus de l'immunodéficience humaine [29]. Les techniques de diagnostic rapide de la résistance ont largement amélioré la prise en charge des patients en permettant l'instauration précoce d'un traitement qui reste complexe, coûteux, et requiert des compétences et des ressources considérables [29]. Le traitement anti tuberculeux, quel que soit la ligne thérapeutique est gratuit sous nos cieux. Il est défini selon la politique de chaque pays, en se basant sur les recommandations de l'OMS. En cas de multi résistance, le régime de traitement se

base sur les recommandations locales. Tous ces médicaments sont dans la liste des médicaments essentiels pour le traitement de la tuberculose. Un traitement chirurgical est recommandé en cas de lésions ulcéreuses ano périnéales mais le traitement médicamenteux préopératoire est controversé [30]. Dans le cas présenté, la rémission est notifiée avec une fonte totale de l'adénopathie cervicale, et un assèchement de la suppuration anale.

D'excellents résultats ont été obtenus dans d'autres cas de tuberculose anale rapportée [31]. La chirurgie peut être bénéfique à condition que les lésions soient localisées et que le patient présente une bonne fonction cardiorespiratoire. L'évolution de la tuberculose multirésistante traitée est moins favorable que celle de la tuberculose à germe sensible.

Le taux de guérison varie de 60 à 75 % pour la Tuberculose à *Mycobactérium Multiresistant* [28]. Ouédraogo SM et al en 2014 avaient trouvé à Bobo Dioulasso un taux de guérison de 46,3% [32].

La mortalité reste élevée variant de 20 à 40 % et pouvant atteindre 70 à 90 % chez les personnes présentant une co-infection par le virus de l'immunodéficience humaine [28].

Conclusion

Le diagnostic des tuberculoses extra pulmonaires se base sur un faisceau d'arguments présomptifs, car généralement les lésions sont paucibacillaires. Dans le cas d'espèce, le diagnostic a été posé après identification des bacilles dans le pus ganglionnaire et anal. Toute collection purulente identifiée chez un patient vivant avec le VIH doit faire l'objet de recherche active de la tuberculose d'autant plus que le traitement existe et est gratuit. Ce traitement sera adapté au type de *Mycobactérium* selon qu'il soit sensible ou non aux antituberculeux.

RÉFÉRENCES

- 1.WHO. Global tuberculosis control: a short update to the 2009 report. Geneva, World Health Organization, 2009. 48 p. Disponible sur http://www.who.int/tb/features_archive/globalreport09_update_8dec09/en/.
- 2.Raviglione MC, Snider DE, Kochi A. Global epidemiology of tuberculosis: morbidity and mortality of a worldwide epidemic. *JAMA* 1995; 273: 220-6
- 3.Marrakchi C, Maâloul I, Lahiani D, Hammami B, Boudawara T, Zribi M, et al. Diagnostic de la tuberculose ganglionnaire périphérique en Tunisie. *Médecine et Maladies Infectieuses* 2010 ; 40 (2) : 119-122
- 4.Romelaer C, Abramowitz L. Abcès tuberculeux de la marge anale à propos de deux cas et revue de littérature. *Gastroenterol Clin Biol* 2007 ; 31 : 94-6
- 5.Chirenda J, Menzies H, Moalosi G., et al. The trend of resistance to anti-tuberculosis drugs in Botswana: results from the 4th national anti-tuberculosis drug resistance survey. Programs and Abstracts from the 40th Union World Conference on Lung Health; Cancun, Mexico. Dec 3-7, 2009
- 6.Buthelezi, SSS. Situational Analysis of TB Drug Resistance in KwaZulu-Natal Province: Republic of South Africa. 2nd Meeting of the Global XDR TB Task Force; Geneva, Switzerland. April 9, 2008.
- 7.Ben Amor Y, Nemser B, Singh A, Sankin A, Schluger N. Underreported threat of multidrug-resistant tuberculosis in Africa. *Emerg Infect Dis*. 2008; 14:1345-52.
- 8.Gandhi NR, Andrews JR, Brust JCM, Montreuil R, Weissman D, Heo M et al. Risk Factors for Mortality among MDR- and XDR-TB Patients in a High HIV-Prevalence Setting. *Int J Tuberc Lung Dis*. 2012 ;16 (1): 90-7].
- 9.Ketata W, Rekik WK, Ayadi H, Kammoun S. Les tuberculoses extra pulmonaires. *Revue de Pneumologie Clinique* 2014 ; 71 : 2-3. <http://dx.doi.org/10.1016/j.pneumo.2014.04.001>
- 10.Hochedez P, Zeller V, Truffot C, Ansart S, Caumes É, Tubiana R et al. Caractéristiques épidémiologiques, cliniques, biologiques et thérapeutiques de la tuberculose ganglionnaire observée chez des patients infectés ou non par le VIH. *Pathologie Biologie* 2003; 51 (8-9) : 496-502
- 11.Tattevin P. What causes diagnosis delay in tuberculosis? *Revue du Praticien* 2012; 62 : 487-9
- 12.Gupta PJ. A case of multiple (eight external openings) tubercular anal fistulae. Case report. *Eur Rev Med Pharmacol Sci* 2007; 11: 359-61
- 13.Mathew S. Anal tuberculosis : report of a case and review of literature. *Int J Surg* 2008; 6: 36-9
- 14.Bazex J, Bauriaud R, Marguery MC. Mycobactérioses cutanées. *Rev Prat* 1996;46:1603-10.
- 15.Billy C, Perrone C. Aspects cliniques et thérapeutiques de la tuberculose chez l'enfant et l'adulte. *EMC Mal Infect*. 2004 May;1(2):81-98.
- 16.Summers GD, Mc Nicol MW. Tuberculosis of superficial lymphnodes. *Br J Dis Chest*. 1980 ; 74 (4):369-73
- 17.Oh-Hyun C, Ki-Ho P, Tark K, Eun Hee S, Eun-Young J. Paradoxical responses in non-HIV-infected patients with peripheral lymph node tuberculosis. *J infect*. 2009 ; 59(1):56-6.
- 18.Chrétien T, Papillon F. La tuberculose et les mycobactérioses à l'ère de Sida. *Revue du Praticien* 1990 ; 40 : 709-14
- 19.Hamzaoui G, Amro L, Sajja H, Serhane H, Moumen N, Ennezari A et al. *Pan Afr Med J*. 2014; 19: 1-29 <http://www.ncbi.nlm.nih.gov/pmc/articles/PMC4345207/>
- 20.Kanlikamâ M, Godalp A. Management of mycobacterial cervical lymphadenitis. *World J Surg* 1997; 21: 516-9
- 21.Manipoud P, Mom T, Gaillard de Collogny L, Lafaye M. Tuberculose ganglionnaire cervicale. *Gaz Med* 1992 ; 99 : 40-3
- 22.Bem C. Human immunodeficiency virus-positive tuberculous lymphadenitis in Central Africa : clinical presentation of 157 cases. *Int J Tuberc Lung Dis* 1997; 1 : 215-9
- 23.Guillet- Caruba C, Martinez V, Doucet-Populaire F. Les nouveaux outils diagnostiques de la tuberculose maladie. *La Revue de Médecine Interne* 2014 ; 35 (2) : 794-800
- 24.Moujahid M, Tajdine MT, Achour Janati IM. Tuberculose Ano périnéale à propos de 40 cas. *Gastroentérologie Clinique et Biologique* 2010 ; 34 : 98-9
- 25.Sultan S, Azria F, Bauer P, Abdelnour M, Atienza P. Anoperinéale tuberculosis : diagnostic and management considerations in seven cases. *Dis Colon Rectum* 2002; 45: 407-10
- 26.Harland RW, Varkey B. Anal tuberculosis: report of two cases and literature review. *Am J gastroenterology* 1992; 87: 1488-91
- 27.Collado C, Stiememann J, Ganne N, Trinchet J-C, Barrat C, Benichou J. et al. Gastrointestinal tuberculosis: 17 cases collected in 4 hospitals in the Northeastern suburb of Paris. *Gastroenterol Clin Biol* 2005; 29 (4): 419-25
- 28.Van der Werf MJ, Langendam MW, Huitric E, Manissero D. Multidrug. Resistance after inappropriate tuberculosis treatment: a meta-analysis. *Eur Respir J* 2012; 39:1511-929.
- 29.Tritar F, Daghfous H, Ben Saad S, Slim-Saidi L. Prise en charge de la tuberculose multi résistante. *Rev Pneumol Clin* 2015 ; 71 (2-3) : 130-9.
- 30.Gupta P J. Ano-perianal tuberculosis - solving a clinical dilemma. *African Health Sciences* 2005; 5(4): 345 -7
- 31.Candela F, Serrano P, Arriero JM, Teruel A, Reyes D, Calpena R. Perianal disease of tuberculous origin: report of a case and review of the literature. *Dis Colon Rectum* 1999; 42:110-2
- 32.Ouédraogo SM, Ouédraogo AR, Birba E, Ouédraogo G, Badoum G, Boncounou/Nikiéma K et al. Tuberculose multi résistante à Bobo-Dioulasso : Aspects épidémiologiques, cliniques, radiographiques et évolutifs. *RAFMI*. 2014 ; 1(2) : 31-4.