



**CRYPTOCOCCOSE CUTANÉE ET INFECTION PAR LE VIH/SIDA :  
UNE MORTALITÉ ÉLEVÉE MALGRÉ UN DIAGNOSTIC ET UNE PRISE EN  
CHARGE THÉRAPEUTIQUE PRÉCOCES À COTONOU (BENIN).**

AZON-KOUANOU A.<sup>1</sup>, ZANNOU D.M.<sup>1</sup>, ATADOKPEDE F.<sup>2</sup>, ADE G.<sup>1</sup>,  
KENMOE C.<sup>1</sup>, GOUGOUNON-HOUETO A.<sup>1</sup>, SISSINTO-SAVI DE TOVE Y.<sup>3</sup>,  
YEKPE M.P.<sup>4</sup>, do ANGO PADONOU F.<sup>2</sup>, HOUNGBE F.<sup>1</sup>.

<sup>1</sup> Clinique Universitaire de Médecine Interne du centre National Hospitalier et Universitaire HKM de Cotonou

<sup>2</sup> Service de Dermatologie-Vénérologie. Centre National Hospitalier et Universitaire HKM de Cotonou

<sup>3</sup> UER de Parasitologie de la Faculté des Sciences de la Santé de Cotonou

<sup>4</sup> Clinique Universitaire d'Imagerie Médicale. Centre National Hospitalier et Universitaire HKM de Cotonou

**RESUME**

La cryptococcose est une infection grave due à une levure capsulée *Cryptococcus neoformans* survenant le plus souvent sur un terrain de déficit immunitaire. L'atteinte cutanée traduit une dissémination hémotogène. L'épidémiologie a profondément évolué avec l'avènement de l'infection VIH/SIDA. Le diagnostic repose sur la mise en évidence de levures capsulées à l'examen microscopique. Le traitement comporte une phase d'attaque de 8 à 10 semaines par l'amphotéricine B associée à 5-fluorocytosine puis le fluconazole et une phase d'entretien. Le pronostic est lié à l'atteinte méningo-encéphalitique avec une mortalité de 20% malgré le traitement antifongique. Nous rapportons les cas de 3 patients hospitalisés dans le service de Médecine Interne du CNHU de Cotonou (BENIN) pour cryptococcose cutanée sur SIDA. Le diagnostic parasitologique a été fait, le traitement par fluconazole a été institué mais l'évolution a été fatale pour les 3 patients.

**Mots clés :** cryptococcose, cryptococcose cutanée, SIDA, mortalité, Bénin

**SUMMARY**

Cryptococcosis is a serious infection caused by an encapsulated yeast named *Cryptococcus neoformans*. It occurs most often on a ground of immunodeficiency. Cutaneous cryptococcosis means a hematogene spread. The epidemiology of cryptococcosis had profoundly evolved with the advent of HIV infection. Diagnosis is based on microscopic exam of cutaneous sample or cerebro spinal fluid. Treatment includes administration of amphotericin B and 5-flucytosine for 8 to 10 weeks then switch to fluconazole. Cryptococcal meningitis causes 20 % mortality despite antifungal treatment. We report three cases of cutaneous cryptococcosis associated to AIDS with fatal outcome.

**Keys words:** cryptococcosis, cutaneous cryptococcosis, AIDS, mortality, Benin

**INTRODUCTION**

Le premier cas de l'infection à *Cryptococcus neoformans* chez l'homme a été rapporté en 1894 par Busse en Allemagne [1]. Ce champignon a été isolé pour la première fois dans un jus de fruit spolué la même année par Sanfelice [2].

Aux Etats Unis, c'est la troisième infection neurologique la plus fréquente [3] avec une forte mortalité allant de 15% à 30% observée dans les 2 premières semaines du traitement [4]. Au Brésil la cryptococcose extrapulmonaire est 8 fois plus fréquente que les autres infections opportunistes rencontrées au cours du VIH [5].

La cryptococcose est une affection opportuniste grave du système nerveux central. Avec l'avènement du VIH, elle devient de plus en plus fréquente et survient souvent lorsque le taux de lymphocytes CD4 est inférieur à 100 cellules/mm<sup>3</sup> [6]. Les lésions peuvent être seulement cutanées ou disséminées.

Les atteintes cutanées sont polymorphes et parfois révélatrices de l'infection à VIH.

**OBSERVATIONS CLINIQUES**

Nous rapportons 3 observations.

**Observation n°1 :** Homme de 42 ans, Béninois, admis en Médecine Interne le 08 Février 2008 pour altération de l'état général, associée à des lésions papulo-nodulaires ulcérées d'une part et nécrotico-hémorragiques de l'autre.

Il a une sérologie positive au VIH depuis 2006, sous traitement antirétroviral (stavudine, Lamivudine et Efavirenz), depuis lors, mais non observant. Par ailleurs, il a été traité pour tuberculose pulmonaire à microscopie positive en 2007.

Le taux de lymphocytes CD4 à l'entrée était de 100 cellules/mm<sup>3</sup>. L'examen mycologique des lésions cutanées, et du liquide céphalo-rachidien isole un *Cryptococcus neoformans*. Il est décédé en cours d'hospitalisation sous la première dose de perfusion de Fluconazole (Figure n°1)

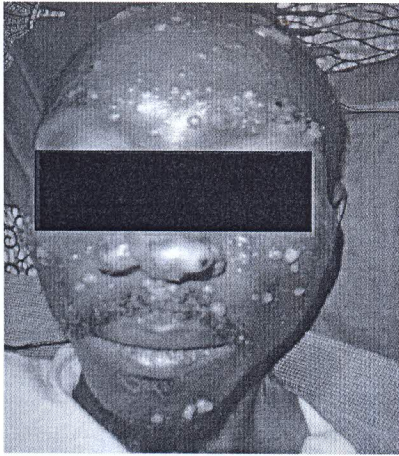

Figure 1 : Cryptococcose cutanée : localisation faciale.

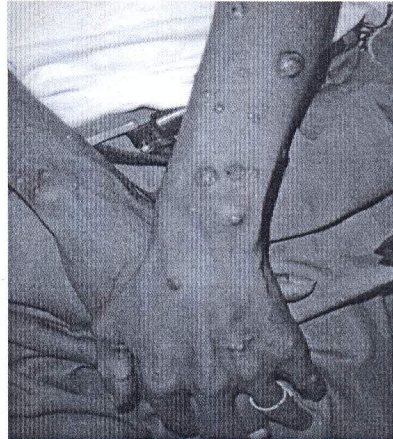

Figure 2 : Cryptococcose cutanée : localisation aux avant-bras

**Observation n°2 :** Un homme de 45 ans, Béninois, admis en Médecine Interne le 24 octobre 2008, pour altération de l'état général dans un contexte de fièvre au long cours. Au septième jour de son hospitalisation, il présente une éruption cutanée, papuleuse, ombiliquée sur les membres thoraciques puis progressivement disséminée à tout le corps. Les lymphocytes CD4 étaient à 21 cellules par mm<sup>3</sup>. L'examen mycologique des lésions cutanées a isolé le cryptocoque, après coloration à l'encre de chine. Une ponction lombaire a été réalisée systématiquement à la recherche d'une localisation neuro-méningée. L'examen mycologique du LCR est revenu négatif. Le traitement institué était Fluconazole 400mg par jour en intraveineuse lente pendant sept jours, puis relais per os par Fluconazole 400 mg comprimés, en prévention secondaire. Le traitement ARV en cours était : Stavudine, Lamivudine, et Efavirenz. L'évolution est marquée par un statu quo clinique puis le patient sortit contre avis médical le 02/12/2008 et décéda 72 heures après sa sortie.

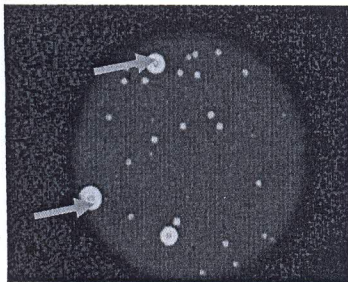


Figure 3 : Aspect microscopique de *Cryptococcus N*

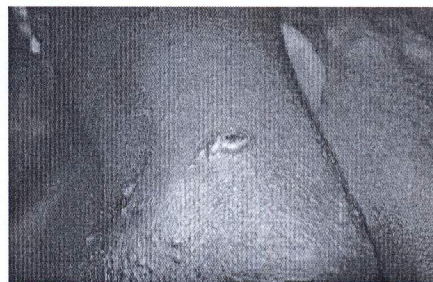

Figure 4 : Cryptococcose cutanée : localisation à l'avant-bras droit

**Observation n° 3 :** Femme de 27 ans, Béninoise, hospitalisée à l'Hôpital d'Instruction des Armées le 03 Novembre 2008 pour fièvre à 39°C associée à un ictère cutanéomuqueux. A l'entrée, on note une altération profonde de l'état général avec un indice de Karnovski < 50%. La patiente était confuse avec un score de Glasgow à 7. L'examen clinique du jour montre la dissémination sur tout le corps de lésions cutanées, vésiculeuses, ombiliquées.

L'examen mycologique des lésions cutanées isole un *Cryptococcus neoformans*. Le traitement réalisé était le Fluconazole 400 mg en intraveineux puis relais per os une semaine plus tard par le Fluconazole comprimé à la même dose. Il a été noté dans un premier temps une amélioration transitoire de l'état clinique de la patiente, puis de nouveau altération de la conscience, puis décès.

#### COMMENTAIRES

*Cryptococcus neoformans* est l'agent pathogène fréquemment rencontré chez les per-

sonnes immunodéprimées, et particulièrement vivant avec le VIH dans 5% à 10% des cas [3]. Dix-neuf pour cent des personnes infectées

par le VIH feront une cryptococcose neuroméningée.

La pathogénèse de ce champignon est basée sur deux facteurs : La virulence de l'agent pathogène, et la réponse immunitaire de l'hôte [1]. Cette résistance est d'autant plus importante que dans la plupart des cas, l'infection à cryptocoque est révélatrice de l'infection à VIH [7] ce qui est le cas de l'observation n°3.

Contrairement aux observations n° 1 et 2 qui sont des patients déjà connus vivant avec le VIH, déjà connus depuis 2 ans pour le n°1, environ 1 an pour le n°2.

La cryptococcose survient généralement quand la numération des cellules CD4 est inférieure à 100 [5]. Ceci a été retrouvé dans notre série, 100 cell/mm<sup>3</sup> pour le premier cas, et 21 cel/mm<sup>3</sup> pour le second. Pour ce qui concerne la troisième observation 74 cell/mm<sup>3</sup>. Soixante-dix pour cent (70%) des patients souffrant d'une infection à cryptocoque sont des hommes adultes âgés de 30 à 60 ans dans la plupart des cas [8]. Dans notre cas, deux patients sur 3 sont des hommes, et respectant cette tranche d'âge, autour de la quarantaine.

Le troisième cas clinique est une femme et âgée de 27 ans, ce qui n'est pas tout à fait pareil. Est-ce que les femmes infectées par le VIH font beaucoup plus tôt la cryptococcose que les hommes ?

Quand la cryptococcose est liée au VIH, dans 50% des cas, la localisation est multiple [8]. Cette hypothèse est vérifiée dans notre série, car 2 cas sur trois avaient une localisation neuroméningée du *Cryptococcus neoformans* (il s'agit des observations n°1, et 3). Ceci est conforme à l'observation de Dinato S. et al. qui ont publié en 2006 un cas de cryptococcose cutanée avec localisation neuroméningée [1].

Il est important de souligner la rareté, et le polymorphisme des lésions cutanées de la cryptococcose [1]. Ces lésions sont généralisées lorsqu'elles surviennent au cours de l'infection à VIH.

Il s'agit de lésions acnéiformes, papuleuses, nodulaires, vésiculeuses, ulcéreuses, ecchymotiques [9, 10, 11, 12]. Ces lésions peuvent faire évoquer plusieurs autres diagnostics en dermatologie, il s'agit de : carcinome basocellulaire, de molluscum contagiosum géant et disséminé, paracoccidioidomycose, histoplas-mose, [11, 12]. Nous avons évoqué dans notre

série trois diagnostics différentiels, il s'agissait de : molluscum contagiosum, histoplas-mose, et cryptococcose. Ce qui est conforme à ce qui a été décrit dans la littérature [1]. Dans tous les cas nous devons être très vigilants lorsqu'il s'agit de dermatose chez les patients infectés par le VIH dont nous avons la charge.

Le diagnostic est basé sur l'identification et l'isolement du *Cryptococcus neoformans*, dans le matériel biologique suspect (peau, liquide céphalorachidien) [1,11]. Nous l'avons identifié et isolé dans la biopsie cutanée chez nos trois patients, et dans le LCR chez le premier patient.

Dans le 3<sup>ème</sup> cas, la ponction lombaire n'a pu être faite, mais les signes neurologiques qu'elle présentait faisaient fortement suspecter une localisation neuroméningée. L'examen de choix est l'examen mycologique : coloration à l'encre de chine et culture sur milieu de Sabouraud.

La recherche de *Cryptococcus neoformans* a une valeur pour le diagnostic et le suivi, car cette méthode nous permet d'évaluer aussi l'efficacité du traitement [11] L'évaluation n'a pu être faite chez nous, car nos malades étaient décédés tôt, généralement au début du traitement dans tous les cas, ce qui atteste du mauvais pronostic de la maladie avec une mortalité élevée que ce soit chez le sujet immunodéprimé ou non [15].

Le choix du traitement dépend de la localisation des lésions, et du degré d'immuno-dépression de chaque patient [15]. Dans les formes localisées, le Fluconazole peut être indiqué, par contre dans les formes généralisées, avec localisation neuroméningée, c'est plutôt l'Amphotéricine B [1].

Certains auteurs l'utilisent pendant tout le traitement. D'autres l'utilisent au début du traitement, puis y associent après du Fluconazole par la suite [6,15].

Dans notre contexte social, le Fluconazole est la molécule la plus accessible et nous l'avons utilisé chez les 3 patients. Selon une étude de Shaars il n'y aurait pas de différence significative sur la survie des patients traités par du Fluconazole à 200 mg ou à 400mg [16] donc la dose de 400 mg utilisée a été conforme à celle utilisée déjà par d'autres auteurs.

Le pronostic est lié à l'atteinte méningoencéphalitique et la maladie est mortelle dans 100% des cas en absence de traitement, la mortalité est de 20% malgré le traitement [17].

Dans notre série 1 seul patient n'était pas porteur de l'atteinte méningoencéphalitique mais la mortalité demeure élevée.

#### CONCLUSION

La cryptococcose est une infection qui reste sévère même en l'absence d'atteinte méningoencéphalitique. La méthode diagnostique est accessible, mais le traitement de choix qui est l'amphotéricine B injectable n'est pas disponible dans notre contexte. Le déficit immunitaire profond joue certainement un rôle pré-

pondérant dans la dissémination du germe et le décès rapide des patients.

Un plaidoyer doit être fait auprès des autorités pour que la forme injectable de l'Amphotéricine B, la forme injectable soit disponible et incluse sur la liste des médicaments essentiels.

L'efficacité du traitement de la cryptococcose sera une réalité chez nous et la mortalité sera considérablement réduite.

#### REFERENCES BIBLIOGRAPHIQUES

- [1] DINATO SLM, DINATO MM, NAKANISHI CP, ALMEIDA JRP, ROMITI N. Case report: disseminated cutaneous cryptococcosis in a patient with aids, Sao Paulo. Rev inst med trop 2006. 48(6):353-358.
- [2] KWON-CHUNG KJ, BOEKHOUT T, FELL JW, DIAZ M. Proposal to conserve the name *Cryptococcus gattii* against *C. hondurianus* and *C. bacillisporus* (Basidiomycota, Hymenomycetes, Tremellomycetidae). Taxon, 2002.51: 804-806.
- [3] POWDERLY WG. Cryptococcal meningitis and AIDS. Clin Infect Dis, 1993. 17: 837-42.
- [4] DISMUKES WE. Management of cryptococcosis. Clin Infect Dis, 1993. 17(Suppl 2):S507-12.
- [5] GAGLIANI LH, CASEIRO MM, OLIVEIRA GM, WIESER FL, SENA NAL. Correlação entre alterações líquóricas e sobrevida em pacientes com neurocriptococose X AIDS, que foram atendidos no centro de referência em AIDS, de Santos no período de 1996 a 2003. Congresso brasileiro de microbiologia, Florianópolis, 2003. Resumos. p. MC 124.
- [6] SINGH N, BARNISH MJ, BERMAN S. Low-dose fluconazole as primary prophylaxis for cryptococcal infection in AIDS patients with CD4 cell counts of lower or equal 100/mm<sup>3</sup>: demonstration efficacy in a positive, multicenter trial. Clin infect Dis, 1996. 23: 1282-1286.
- [7] GUIMARÃES MDC. Estudo temporal das doenças associadas à AIDS no Brasil, 1980-1999. Cadern Saúde públ, Rio de Janeiro, 2000. 16: 21-36.
- [8] BATISTA L, SILVA MV. Criptococose. Tratado de infectologia. São Paulo, Atheneu, 1996. 1112-1115.
- [9] JOSHI S, WATTAL C, DUGGAL L. Cutaneous cryptococcosis. J Phycns India, 2004. 52: 242-243.
- [10] LACAZ CS, PORTO E, MARTINS JEC, HEINS-VACCARI EM, MELO NT. Tratado de Micologia médica. 9. ed. São Paulo, SARVIER, 2002. 416-440.
- [11] LACAZ CS, HEINS-VACCARI EM, HERNANDEZ-ARRIAGADA GL. Primary cutaneous cryptococcosis due to *Cryptococcus neoformans* var. *gattii* serotype B, in an immunocompetent patient. Rev Inst Med trop, 2002. 44:225-228.
- [12] MATSUYAMA W, MIZOGUCHI A, IWAMI F. Clinical investigation of 15 patients with pulmonary cryptococcosis: clinical comparison of HTLV - I carriers and non-carriers. Nihon Ishinkin Gakkai Zasshi, 1999. 37: 108-114.
- [13] MANFREDI R, MAZZONI A, MORONI A. AIDS-related cryptococcosis: diagnostic aspects, prognostic and therapeutic implications. Ann ital Med intern, 1998. 13: 8-12.
- [14] UBONVAN J, SOMNUEK S, SASISOPIN K. Comparison of clinical features and survival between cryptococcosis in HIV-positive and HIV-negative patients. Jpn J Infect dis, 2008. 61:111-115.
- [15] SAAG MS, GRAYBILL RJ, LARSEN RA. Practice guidelines for the management of cryptococcal disease. Infectious Diseases Society of America. Clin infect Dis, 2000. 30: 710-718.
- [16] SCHAARS CF, MEINTJES GA, MORRONI C, POST FA, MAARTENS G. Outcome of AIDS-associated cryptococcal meningitis initially treated with 200 mg/day or 400 mg/day of fluconazole. BMC infectious diseases, 2006. 6:118.
- [17] DROMER F, MATHOULIN S, DUPONT B, BRUGIERE O, LETENNEUR L. The French cryptococcosis study group comparison of amphotericin B and fluconazole efficacy in the treatment of cryptococcosis in HIV-negative patients: retrospective analysis of 83 cases. Clin Infect Dis, 1996. 22 suppl 2: 154-160.