

Journal de Radiologie de Radiologie et de Médecine Nucléaire d'Afrique

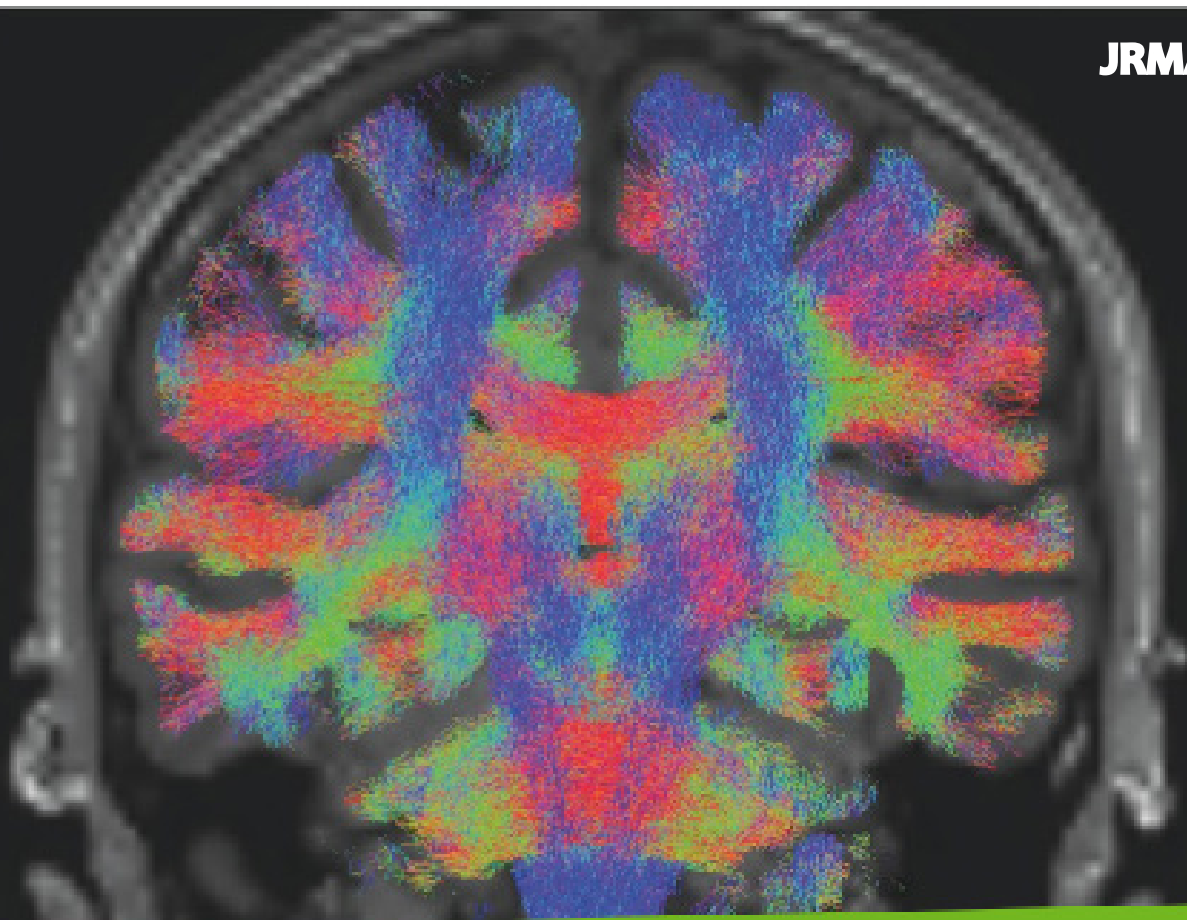


Collège des Enseignants de Radiologie et
de Médecine Nucléaire d'Afrique Francophone



Centre International de Formation des
Radiologues d'Afrique Francophone

JRMA



ISSN : 2791-3015

VOLUME 3

NUMÉRO 1

Janvier-Juin 2024



Éditions Universitaires
de Côte d'Ivoire



DESCRIPTION

Organe officiel du Collège des Enseignants de Radiologie et de Médecine nucléaire (CERMAF), de la Société Africaine Francophone de Biophysique et Médecine Nucléaire (SAFBMEN), du Centre International de Formation des Radiologues d'Afrique Francophone (CIFRAF) et des coordinations des Diplômes d'Etudes Spéciales (DES) en Radiologie des universités d'Afrique francophone subsaharienne, le Journal de Radiologie et de Médecine nucléaire d'Afrique (JRMA) est un semestriel destiné aux enseignants et aux médecins spécialistes ou en formation en radiologie et en médecine nucléaire en Afrique Francophone.

L'OBJECTIF DE LA REVUE DOUBLE

1- Pédagogique: assurer la formation initiale des apprenants en radiologie et en médecine nucléaire et la formation continue des spécialistes en radiologie et en médecine nucléaire Scientifique.

2- Scientifique: Mettre en lumière les travaux scientifiques effectués par les apprenants à la fin de leur formation ainsi ceux des spécialistes et ou des enseignants en radiologie et en médecine nucléaire.

Les articles concernent tous les aspects de l'imagerie (radiographie standard, échographie, tomodensitométrie, Imagerie par résonance

magnétique, imagerie métabolique et imagerie interventionnelle) et de la Médecine nucléaire.

Le Journal de Radiologie et de Médecine nucléaire d'Afrique (JRMA) publie:

- 1- des éditoriaux,
- 2- des articles originaux,
- 3- des faits ou cas radio-cliniques,
- 4- des mises aux points sur la pratique,
- 5- des quiz,
- 6- des revues de la littérature sur les nouvelles avancées de l'imagerie dans le monde.
- 7- des résumés de congrès scientifiques

Les manuscrits sont soumis à l'examen des reviewers en double aveugle et au respect de la déclaration de Helsinki de l'AMM (Association Médicale Mondiale) relative aux principes éthiques applicables à la recherche médicale impliquant des êtres humains, et aux critères de l'ICMJE (International Committee of Medical Journal Editors) relatifs au droit d'auteur et critères de co-signature des articles.



Journal de Radiologie et de Médecine Nucléaire d'Afrique



COMITE DE REDACTION

Directeur de publication

Pr GBAZI Gogoua Casimir (Directeur du CIFRAF), CHU de Cocody, Abidjan, Côte d'Ivoire

Rédacteur en chef chargé de la Radiologie

Pr KOUAME N'GORAN (Président du CERMAF), CHU de Yopougon, Abidjan, Côte d'Ivoire

Rédacteur en chef chargé de la Médecine Nucléaire

Pr KOUTOUAN-KOUAME Annick (Vice-Présidente du CERMAF chargée des enseignants de Biophysique et de Médecine Nucléaire)

Secrétariat de rédaction

Pr Nikiema Zakari, Chef du service de Radiologie du CHU Sourô-Sanou de Bobo-Dioulasso (Burkina-Faso)

MCA Gui-Bilé Lynda Chef du service de Radiologie de l'HME de Bingerville (Côte d'Ivoire)

Trésorière

MCA Gnaoulé Debato Tina, service de Radiologie du CHU de Cocody, Abidjan, Côte d'Ivoire

COMITE SCIENTIFIQUE ET DE LECTURE

Président du comité de lecture

Professeur N'dri Kouadio, Université Alassane Ouattara de Bouaké, Côte d'Ivoire

Président du comité scientifique

Professeur Cissé Rabiou, Université Joseph Ki-Zerbo, Ouagadougou, Burkina-Faso

Membres

Pr Savi De Tove K Stéphane, Pr Yekpe F Patricia, Pr Adjadohoun Sonia, Pr Akani Djivede, Pr Cissé Rabiou, Pr Loughe S Claudine, Pr Nikiema Zakari, Pr Diallo Ousséini, Pr Napon Madina, Pr Zanga Moussa, Pr N'dé-Ouédraogo Nina A, Pr Kambou Bénilde, Pr Ouattara Aboubakar, Pr Gonsu, Pr Zeh Odile Fernande, Pr Juimo AG, Pr NKO'O Samuel, Pr Ongolo Zogo P, Pr Guegang Emilienne, Pr Moifo B, Pr Mobima Timothée, Pr Gbazi GC, Pr Ndri Kouadio, Pr Yapo Paulette, Pr Diabate Aboubacar Sidick, Pr Konan Alexis, Pr Coulibaly Ali, Pr N'zi Paul, Pr Dédé N'dri Simon, Pr Konaté Issa, Pr Touré Abdoulaye, Pr Gui-Bilé Lynda N, Pr Gnaoulé DT, Pr Ahoury NJ, Pr Zouzou AD, Pr Sidibé M, Pr Guida Seydou, Pr Mamadou Mbodj, Pr Sokhna Ba, Pr Ly Bah A, Pr Diop N'doye A, Pr Diop Dione, Pr Akpo Geraud, Pr Agoda-Kousséma A, Pr Sonhaye Latam, Pr Adambounou K, Pr Amadou Abdoulatif, Pr Tchaou Masamaesso, Pr NtimonBidamin, MCA Moyikoua Régis Franck, Pr Serigne Moussa Badiane, Pr Sylvie Seck Gassama, Pr Mounibé Diarra, Pr Mamadou M'boj, Oumar N'doye, Pr Kuassi Marcellin Amoussou Guenou, Pr Salah Eddine Bouyoucef, Pr Gora M'baye.

ORGANES

- Collège des Enseignants de Radiologie et de Médecine Nucléaire d'Afrique Francophone
- Société Africaine Francophone de Biophysique et Médecine Nucléaire (SAFBMEN)
- Centre International de Formation des Radiologues d'Afrique Francophone
- Coordination du Diplôme d'Etude Spécialisée (DES) en radiologie, radiodiagnostic et imagerie médicale du Sénégal, du Togo, du Burkina-Faso et du Mali.

SOMMAIRE

Journal de Radiologie de Radiologie et de Médecine Nucléaire d'Afrique (JRMA) 2024; Vol 3,1. ISSN : 2791-3015

EDITORIAL

- 1- Bienvenu à la Société Africaine Francophone de Biophysique et de Médecine Nucléaire.
Pr Pr KOUTOUAN ANNICK.....12-13

MISE AU POINT

- 2- Principales indications de la scintigraphie conventionnelle dans le guide béninois de bonnes pratiques en imagerie médicale.
Houndetoungan GD, Fachinanoh, Hounkponou MK, Agboton BF, Abogbo G, Seguemede T,
Amoussou-Guenou KM 14-22

CAS RADIO-CLINIQUES

- 3- Association morbide rarissime : un pseudo anévrisme du ventricule gauche sur non compaction ventriculaire homolatéral, à propos de 01 cas et revue de la littérature.
Fatto N'guessan Ebeys, Le Dion Anicet, N'dja Ange Patrick, Gnaoulé Débato Tina, Zouzou Ange Eric,
Bakayoko Inza, Koffi Amino Jessica Leslie, Toure Abdoulaye..... 23-27
- 4- Syndrome de la pince aorto-mésentérique : à propos d'un cas et revue de la littérature
Pince aorto-Mésentérique.
Asohou KT, Koffi GM, Garba I, Dah GF, Sylla A, Soro KG..... 28-31

ARTICLES ORIGINAUX

- 5- La place de la radiographie standard dans l'estimation de l'âge des jeunes footballeurs dans un pays à ressources limitées.
AR Cissé, JMV Hope, SM Zanga, AM Napon, O Diallo..... 32-38
- 6- Aspects épidémiologique et IRM de l'endométriose pelvienne : A propos de 68 cas colligés à Abidjan.
N'dja AP, Fatto NE, Le DA, Koffi AJL, Bakayoko I, Kadio AMR, Dembele AM, Toure A, Gbazi GC..... 39-46
- 7- Corrélation du score EU-TIRADS 2017 à la cytologie des nodules thyroïdiens dans le service de radiologie du CHU de Cocody (Abidjan-Côte d'Ivoire)
Le Dion Anicet, N'guessan Fatto Ebeys, Gnaoulé Tina Débato, Koffi Jessica, Bakayoko Inza,
N'dja Ange Patrick,
Touré Abdoulaye, Gbazi Gogoua Cazmir..... 47-54
- 8- Evaluation de la conformité des tabliers plombés utilisés en radiologie conventionnelle au Togo.
M Dagbé, B N'timon, OA Bah, P Gbandé, Awobanou MK, K Adambounou, M Tchaou, A Amadou,
L Sonhaye, LK Agoda-koussema, KV Adjénou..... 55-61
- 9- Connaissances et attitudes des radiologues vis-à-vis de l'imagerie scintigraphique au Burkina Faso
Pakisba Ali ouedraogo, Koffi Assogba Ahonyi; Akoété Beleave Kouvidjin, Kokou Adambounou..... 62-69

- 10- L'apport de la scintigraphie chez les enfants de moins de 18 ans au Centre Hospitalier Universitaire
Yalgado Ouédraogo Ouattara Tiémégna Florence, Sanon Hugues, Ouédraogo Sandrine,
Zoungrana Mamounata, Gansonré Victor, Tapsoba Théophile Lincoln..... 70-84
- 11- Modifications du néphrogramme isotopique et des paramètres quantitatifs en scintigraphie néphro-
urinaire au DTPA-Tc99m dans l'hydronéphrose à Yaoundé
Nwatsock Joseph-Francis, Ekoume Priscille Fanny, Dang-Abama Christian, Dong-À-Zok..... 85-94

QUIZ

- 12- Quel est votre diagnostic ? Métastases osseuses d'un cancer de la prostate
Le Dion Anicet, Fatoh Ebeyss, Ako-Ohui Estelle 95-98

COMMENT JE FAIS

- 13- Comment je fais une désinvagination par insufflation ?
Tra Bi Zod, Gui-Bilé Nadine, Konan Anhum, KoffiKoffi Maxime, Garba Idrissa,
Sétchéou Alihonou, Goli Brou Adeline, Kouamé N'goran, Gbazi Gougou Casimir.....99-107



MISE AU POINT

PRINCIPALES INDICATIONS DE LA SCINTIGRAPHIE CONVENTIONNELLE DANS LE GUIDE BÉNINOIS DE BONNES PRATIQUES EN IMAGERIE MÉDICALE.

*MAIN INDICATIONS FOR CONVENTIONAL SCINTIGRAPHY IN THE BENIN GUIDE OF
GOOD PRACTICES IN MEDICAL IMAGING.*

**HOUNDETOUNGAN GD^{1,2}, FACHINAN OH³, HOUNKPONOU MK^{1,4}, AGBOTON BF¹,
ABOGBO G¹, SEGUEMEDE T¹, AMOUSSOU-GUENOU KM^{1,2}**

1- Faculté des Sciences de la Santé, Université d'Abomey-Calavi (Bénin)

2- Service de Médecine nucléaire, Centre Hospitalier et Universitaire de la Mère et de l'Enfant-Lagune, Cotonou (Bénin)

3- Institut de Formation en Soins Infirmiers et Obstétricaux, Université de Parakou (Bénin)

4- Clinique Universitaire de Cardiologie, Centre Hospitalier National Universitaire Hubert Koutoukou, Cotonou (Bénin)

Auteur correspondant : AMOUSSOU-GUENOU Kuassi Marcellin / email : agkuassimarcellin@yahoo.fr

RÉSUMÉ

Afin de faciliter l'optimisation de la prescription des examens d'imagerie médicale, le Bénin a élaboré en 2023 un guide national de bonnes pratiques en imagerie médicale. La présente étude a pour objectif de présenter les principales indications de la scintigraphie conventionnelle telles qu'énoncées dans ce guide.

Il s'agit d'une revue documentaire du guide béninois de bonnes pratiques en imagerie médicale. Les avantages de la scintigraphie conventionnelle ainsi que le grade de recommandation pour les principales indications ont été soulignés.

Au total, la scintigraphie conventionnelle est recommandée dans 85 situations cliniques sur les 339 abordées dans le guide, soit une proportion de 25,1%, avec le grade A pour 12 cas (14,1%), le grade B pour 53 cas (62,4%) et le grade C pour 20 cas (23,5%). Les indications de la scintigraphie dans le guide d'imagerie médicale couvrent toutes les spécialités médicales. La scintigraphie thyroïdienne est l'examen de référence pour distinguer les différentes variétés cliniques d'hyperthyroïdie. Elle permet chez l'enfant de faire le diagnostic étiologique de l'hypothyroïdie congénitale. La scintigraphie osseuse est l'examen privilégié pour détecter précocement les métastases osseuses des cancers ostéophiles. Elle est également indiquée dans les pathologies ostéoarticulaires infectieuses, inflammatoires, métaboliques. La scintigraphie de perfusion myocardique permet de dépister une ischémie myocardique, d'établir le pronostic, de rechercher la viabilité après un infarctus du myocarde et d'orienter le choix du traitement. En cas de suspicion d'embolie pulmonaire, la scintigraphie pulmonaire est indispensable, notamment chez les patients présentant une contre-indication à l'angioscanner pulmonaire. La scintigraphie rénale dynamique est recommandée

en cas d'obstruction des voies excrétrices supérieures, pour évaluer la fonction rénale séparée et le drainage urinaire aussi bien chez l'adulte que chez l'enfant.

La scintigraphie conventionnelle est une technique d'imagerie médicale utile pour l'exploration de plusieurs pathologies courantes selon le guide béninois de bonnes pratiques en imagerie médicale.

Mots-clés : Scintigraphie conventionnelle; indications; guide de bonnes pratiques; imagerie médicale; Bénin.

ABSTRACT

In order to facilitate the optimization of the prescription of medical imaging examinations, Benin developed in 2023 a national guide of good practices in medical imaging. The aim of this study was to present the main indications for conventional scintigraphy as set out in this guide.

This is a documentary review of the Benin guide to good practices in medical imaging. The advantages of conventional scintigraphy as well as the grade of recommendation for the main indications were highlighted.

In total, conventional scintigraphy is recommended in 85 clinical situations out of the 339 covered in the guide, that is a proportion of 25.1%, with grade A for 12 cases (14.1%), grade B for 53 cases (62.4%) and grade C for 20 cases (23.5%). The indications for scintigraphy in the medical imaging guide cover all medical specialties. Thyroid scintigraphy is the reference examination to distinguish the different clinical varieties of hyperthyroidism. In children it allows the etiological diagnosis of congenital hypothyroidism to be made. Bone scintigraphy is the preferred test for early detection of bone metastases from osteophilic cancers. It is also indicated in infectious, inflammatory and metabolic osteoarticular pathologies. Myocardial perfusion scintigraphy is used to detect myocardial ischemia, to establish the prognosis, to investigate viability after a myocardial infarction and to guide the choice of treatment. If pulmonary embolism is suspected, lung scintigraphy is essential, particularly in patients with a contraindication to pulmonary CT angiography. Dynamic renal scintigraphy is recommended in cases of upper excretory tract obstruction, to assess separate renal function and urinary drainage in both adults and children.

Conventional scintigraphy is a medical imaging technique useful for the exploration of several common pathologies according to the Benin guide to good practices in medical imaging.

Keywords: Conventional scintigraphy; indications; good practice guide; medical imaging; Benin.

INTRODUCTION

Le recours aux techniques d'imagerie médicale par le clinicien est souvent nécessaire pour confirmer ou infirmer le diagnostic ou pour évaluer la réponse thérapeutique [1]. Le répertoire des examens d'imagerie médicale est riche et englobe les techniques non irradiantes (échographie, imagerie par résonance magnétique, endoscopie) et celles irradiantes (radiographie conventionnelle, tomodensitométrie, scintigraphie) [2]. Ces différentes techniques permettent d'obtenir différentes informations, et sont complémentaires

entre elles. Le clinicien, en fonction du contexte clinique, de l'information recherchée et surtout de la disponibilité des techniques, prescrit un ou plusieurs examens d'imagerie médicale. Une prescription inadéquate peut entraîner un retard diagnostique, une dépense inutile pour le patient, et une exposition non justifiée [3,4]. Afin de limiter une telle dérive, des experts et des sociétés savantes ont édité des guides pour orienter les cliniciens sur les examens d'imagerie médicale les plus pertinents au regard du contexte clinique [5]. Les guides d'imagerie médicale des pays occidentaux ne sont pas toujours adaptées aux contextes africains. En effet, les

priorités de santé publique de l'Afrique ne sont pas les mêmes que celles de l'Europe et de l'Amérique. En 2023, un guide de bonnes pratiques en imagerie médicale, a été élaboré au Bénin par un groupe de médecins radiologues, de médecins nucléaires, de physiciens médicaux, de radioprotectionnistes. Si les techniques d'imagerie radiologique ont connu un essor en Afrique-subaharienne ces dernières années, les techniques d'imagerie nucléaire sont encore à la traîne et peu connues des praticiens particulièrement au Bénin où l'imagerie scintigraphique n'est pas encore disponible [6,7]. Toutefois, elle est prévue pour être disponible dans un futur proche dans le Centre Hospitalier International de Calavi en construction au sud du pays [7]. Le but de cette étude est de présenter les principales indications de la scintigraphie conventionnelle contenues dans le guide béninois de bonnes pratiques en imagerie médicale afin de montrer l'intérêt clinique de la technique dans la prise en charge des patients.

1-MÉTHODES

Ce travail de revue documentaire repose sur le projet du guide béninois de bonnes pratiques en imagerie médicale, élaboré en 2023. Les situations cliniques dans lesquelles la scintigraphie conventionnelle est recommandée ont été dénombrées. Les avantages de la scintigraphie conventionnelle ainsi que le grade de recommandation (grade A pour les indications avec une preuve scientifique établie, grade B pour les indications avec une présomption scientifique, grade C pour les indications avec un faible niveau de preuve) ont été mis en exergue. Les situations cliniques sont abordées par régions du corps, appareils, spécialités ou pathologies, telles que présentées dans le projet du guide. Le traitement des données a été effectué à l'aide de Excel 2016.

2-RÉSULTATS

Au total, la scintigraphie conventionnelle est recommandée dans 85 situations cliniques sur les 339 abordées dans le guide, soit une proportion de 25,1% (Tableau 1).

Tableau 1: Effectif des situations cliniques où la scintigraphie conventionnelle est recommandée dans le guide béninois de bonnes pratiques en imagerie médicale

Parties, appareils, spécialités ou pathologies	Scintigraphie conventionnelle recommandée	Total	Pourcentage (%)
Tête	5	29	17,2
Cou (parties molles)	7	13	53,8
Rachis	4	9	44,4
Système locomoteur	14	24	58,3
Système cardio-vasculaire	5	21	23,8
Thorax	0	18	0,0
Appareil digestif	11	35	31,4
Appareil urogénital et surrénales	9	21	42,9
Gynécologie et obstétrique	0	12	0,0
Maladies du sein	4	21	19,0
Traumatismes	4	35	11,4
Cancers	8	53	15,1
Pédiatrie	14	48	29,2
Total	85	339	25,1

Pour les 85 situations cliniques pour lesquelles la scintigraphie conventionnelle était proposée, le grade de recommandation était A pour 12 cas (14,1%), B pour 53 (62,4%) cas et C pour 20 cas (23,5%) (Tableau 2).

Tableau 2 : Grades de recommandation des indications de la scintigraphie conventionnelle en fonction des régions du corps, appareils ou spécialités

Régions, appareils, pathologies ou spécialités	Grade A	Grade B	Grade C	Total	
Tête	0	2	3	5	
Cou (parties molles)	2	3	2	7	
Rachis	0	2	2	4	
Système locomoteur	0	10	4	14	
Système cardio-vasculaire	0	5	0	5	
Appareil digestif	0	9	2	11	
Appareil urogénital et surrénales	2	4	3	9	
Maladies du sein	1	3	0	4	
Traumatismes	0	4	0	4	
Cancers	2	4	2	8	
Pédiatrie	5	7	2	14	
Total	Effectif absolu	12	53	20	85
	Pourcentage (%)	14,1	62,4	23,5	100

Les principales indications de la scintigraphie conventionnelle pour chaque région du corps, appareils ou spécialité sont passées en revue pour chacune des situations cliniques abordées dans le guide.

2.1. SITUATIONS CLINIQUES CONCERNANT LA TÊTE

- Accident vasculaire cérébral transitoire

La scintigraphie conventionnelle permet d'évaluer la capacité de réserve hémodynamique grâce à l'épreuve de stimulation pharmacodynamique à l'acétazolamide (grade B).

- Tumeurs cérébrales

La scintigraphie conventionnelle peut être utile pour établir la différence entre une récurrence d'une tumeur et une nécrose ou pour évaluer la réponse thérapeutique d'une chimiothérapie (grade B).

- Troubles cognitifs

La scintigraphie conventionnelle peut permettre d'établir un diagnostic précoce des démences neuro-végétatives et pour distinguer les différentes formes de démences neuro-dégénératives entre elles (grade B).

2.2. SITUATIONS CLINIQUES CONCERNANT LES PARTIES MOLLES DU COU

• Hyperthyroïdie

La scintigraphie est l'examen de référence pour le diagnostic étiologique des grandes variétés cliniques d'hyperthyroïdie à savoir la maladie de Basedow, les goitres nodulaires toxiques, et les thyroïdites (grade A).

• Nodule thyroïdien palpable et goitre euthyroïdien

La scintigraphie permet de préciser le caractère fonctionnel du nodule ou du goitre afin d'optimiser la surveillance d'une part, et poser l'indication de prélèvement cytologique d'autre part (grade B).

• Hyperparathyroïdie

La scintigraphie aide au diagnostic topographique des nodules hyperfonctionnels pour orienter la voie d'abord chirurgicale. Elle s'avère particulièrement utile en cas de récurrence d'une première intervention chirurgicale (grade B).

2.3. SITUATIONS CLINIQUES CONCERNANT LE RACHIS

• Dorsalgie commune

Dans certains cas, la scintigraphie peut être utile pour détecter d'éventuelles lésions osseuses métastatiques (grade B).

• Lombalgie dans un contexte particulier ou éventuellement assortie de signes de gravité

La scintigraphie peut être aussi utilisée pour détecter d'éventuelles atteintes osseuses tumorales ou infectieuses (grade B).

2.4. SITUATIONS CLINIQUES CONCERNANT LE SYSTÈME LOCOMOTEUR

• Recherche de métastase osseuse avec tumeur primitive connue

La scintigraphie permet l'étude de l'intégralité du squelette pour le bilan d'extension et le suivi

des cancers ostéophiles; avec une bonne sensibilité (grade B).

• Ostéomyélite

La scintigraphie est très sensible, y compris dans la détection de foyers multiples et présente une valeur prédictive négative élevée (grade C).

• Douleur de la hanche: nécrose ischémique

La scintigraphie osseuse est utile si la radiographie simple est normale, surtout chez les patients à haut risque. Elle permet de détecter d'autres éventuels foyers de nécrose latents (grade B).

• Prothèse douloureuse

Une scintigraphie osseuse normale exclut la plupart des complications tardives. Elle permet de différencier les descellements septiques et non septiques (grade B).

• Maladie métabolique

La scintigraphie peut être demandée dans la recherche étiologique d'une hypercalcémie, d'une élévation des phosphatases alcalines ou pour faire la cartographie des lésions dans la maladie de Paget (grade C).

2.5. SITUATIONS CLINIQUES CONCERNANT LE SYSTÈME CARDIO-VASCULAIRE

• Maladie coronaire chronique et évaluation après infarctus du myocarde

La scintigraphie de perfusion myocardique au stress et au repos est appropriée pour le diagnostic de l'ischémie, le pronostic, l'étendue de la nécrose, la recherche de la viabilité, la détermination de la stratégie thérapeutique (grade B).

• Syndrome coronaire aigu : angor instable et infarctus du myocarde sans sus-décalage de ST.

La scintigraphie permet de préciser la localisation de l'ischémie, l'étendue et la sévérité de la maladie coronaire chez les patients ayant une ischémie persistante ou une hibernation myocardique (grade B).

- Embolie pulmonaire aiguë

La scintigraphie pulmonaire associant le plus souvent des images de la perfusion et de la ventilation présente de très bonnes performances diagnostiques. Elle présente une valeur prédictive négative élevée. Elle est en particulier réalisable chez tout patient ayant une contre-indication à l'angiostScanner pulmonaire (grade B).

2.6. SITUATIONS CLINIQUES CONCERNANT L'APPAREIL DIGESTIF

- Saignement intestinal chronique ou récurrent

Après une endoscopie négative, la scintigraphie aux globules rouges marqués est spécialement utile pour le diagnostic des saignements digestifs intermittents. Elle peut détecter des hémorragies infimes, de l'ordre de 0,1 ml/min (grade B).

- Maladie inflammatoire du côlon

La scintigraphie avec des leucocytes marqués aide à évaluer l'étendue et la topographie de l'atteinte (grade B).

- Pathologie biliaire

La scintigraphie hépato-biliaire est très performante dans le diagnostic de cholécystite aiguë. Indiquée lors de la dissociation entre la clinique et l'échographie, elle est particulièrement utile en cas de cholécystite alithiasique (grade B).

2.7. SITUATIONS CLINIQUES CONCERNANT LE SYSTÈME UROGÉNITAL ET LES SURRÉNALES

- Suspicion d'hypertension artérielle réno-vasculaire

La scintigraphie rénale avec test au Captopril permet de démontrer la relation de cause à effet entre la présence d'une sténose artérielle rénale et une hypertension artérielle (grade B)

- Obstruction Chronique des voies excrétrices supérieures

La scintigraphie avec le test au Furosémide permet l'étude de la fonction rénale relative et d'apprécier le drainage (grade B).

- Tumeurs médullo-surréaliennes

La scintigraphie permet de confirmer le diagnostic de phéochromocytome, de déceler des localisations extra-surréaliennes et/ou métastatiques. Elle permet aussi de sélectionner les patients pour un traitement par méta-iodo-benzylguanidine (grade B).

- Imagerie surrénalienne d'un syndrome de Cushing ou d'un syndrome de Conn

La scintigraphie peut être utile en cas d'hyperplasie ou de tumeurs bilatérales (grade A).

2.8. SITUATIONS CLINIQUES CONCERNANT LES MALADIES DU SEIN

- Bilan préthérapeutique : extension locorégionale

La lympho-scintigraphie pour la recherche du ganglion sentinelle est indiquée en routine uniquement pour les petits cancers du sein pour évaluer le statut ganglionnaire (grade A).

- Bilan préthérapeutique : métastases à distance

La scintigraphie osseuse est indiquée dans le cas du cancer inflammatoire à haut risque métastatique osseux ou en cas de signes d'appel osseux (grade B).

2.9. SITUATIONS CLINIQUES CONCERNANT LES TRAUMATISMES

La scintigraphie est indiquée dans plusieurs situations cliniques notamment dans la fracture de fatigue où les examens radiographiques sont normaux (grade B).

2.10. SITUATIONS CLINIQUES CONCERNANT LES CANCERS

La scintigraphie conventionnelle est préconisée dans le bilan d'extension des cancers ostéophiles (grade B).

2.11. SITUATIONS CLINIQUES PÉDIATRIQUES

- Hypothyroïdie congénitale

La scintigraphie thyroïdienne permet de distinguer les dysgénésies (ectopie, athyréose) des troubles de l'hormonosynthèse (grade B).

- Dilatation pyélique néonatale

Une scintigraphie rénale dynamique peut être proposée dès les premiers jours suivant la naissance (grade B).

- Évaluation de la fonction rénale

Pour la mesure de la fonction rénale relative, la scintigraphie rénale est l'examen de référence (grade A).

- Dilatation des voies urinaires

La scintigraphie rénale dynamique peut être réalisée en première intention. Elle précise la fonction rénale relative, et permet une analyse morpho-fonctionnelle de l'arbre urinaire (grade A).

- Infection urinaire prouvée

La scintigraphie rénale statique peut être utile 6 mois après une pyélonéphrite aiguë sévère pour la recherche de séquelles parenchymateuses (grade A).

- Boiterie douloureuse de la hanche

La scintigraphie est indiquée devant une lésion osseuse ou lorsque le couple radio-écho est normal et que la symptomatologie persiste (grade B).

- Rectorragie et méléna

La scintigraphie peut localiser certains diverticules de Meckel avec muqueuse gastrique ectopique (grade C).

DISCUSSION

La scintigraphie est une technique d'imagerie fonctionnelle utilisant des radiopharmaceutiques couplant une molécule vectrice ayant une affinité pour la fonction ou l'organe d'intérêt et un radioisotope émetteur de rayon gamma (scintigraphie conventionnelle) ou de positons (tomographie à émission de positons). Elle est indispensable pour l'exploration de plusieurs situations cliniques. Elle est l'une des trois composantes de la médecine nucléaire à côté du radioimmunodosage et de la thérapie nucléaire [8]. La scintigraphie conventionnelle développée depuis les années 1950 est une technique de routine dans les pays occidentaux mais elle demeure peu ou non accessible dans certains pays de l'Afrique sub-saharienne dont le Bénin [7].

Dans le guide de bonnes pratiques en imagerie médicale du Bénin élaboré en 2023, la scintigraphie est indiquée dans 25,1% des situations cliniques. Les situations cliniques intéressent toutes les spécialités médicales telles que l'oto-rhino-laryngologie, l'endocrinologie, la cardiologie, l'urologie, la neurologie, l'orthopédie, la traumatologie, la cancérologie et la pédiatrie. La scintigraphie conventionnelle était dans 76,5% des situations cliniques indiquée avec un grade de recommandation A ou B dans le guide béninois de bonnes pratiques en imagerie médicale, témoignant de la fiabilité et de l'efficacité de la technique. Les différentes situations cliniques nécessitant le recours à la scintigraphie sont également retrouvées dans le guide français de bon usage d'imagerie médicale et dans d'autres documents de référence [5,9].

Si pour certaines indications ou situations cliniques, des examens alternatifs peuvent permettre d'avoir les mêmes informations, il y en a pour lesquelles la scintigraphie semble incontournable. A titre d'exemple, la scintigraphie est l'examen de référence pour le diagnostic étiologique de l'hyperthyroïdie. Elle permet ainsi de distinguer un hyperfonctionnement focal, d'un hyperfonctionnement diffus ou encore d'une

inflammation de la glande thyroïde [10]. L'étude de la fonction rénale relative séparée n'est possible que par la scintigraphie [11]. Dans la recherche des métastases osseuses des cancers ostéophiles, la scintigraphie osseuse a l'avantage d'étudier tout le squelette axial et appendiculaire en un seul examen et surtout de détecter précocement les lésions métaboliques plusieurs semaines avant les lésions anatomiques [12,13]. Dans la maladie coronaire stable, la scintigraphie de perfusion myocardique permet non seulement de poser le diagnostic, mais également d'établir le pronostic et d'orienter la thérapeutique. La recherche de viabilité après un infarctus du myocarde est également une des indications de la technique. Plusieurs études ont montré la complémentarité entre la scintigraphie et les autres techniques dans la recherche de viabilité [14,15]. La scintigraphie de ventilation/perfusion est l'une des modalités validées pour le diagnostic d'embolie pulmonaire notamment en cas de contre-indications à la réalisation de l'angioscanner pulmonaire [5,16]. Du reste, une scintigraphie pulmonaire de perfusion normale élimine avec certitude le diagnostic d'embolie pulmonaire [5]. Contrairement aux idées reçues selon lesquelles la scintigraphie serait une technique assez irradiante voire contre-indiquée chez l'enfant, elle présente de nombreuses indications en pédiatrie, où la technique est réalisable chez le nouveau-né dès la première semaine de vie [8,17].

Au regard des nombreuses indications de la scintigraphie conventionnelle rapportées dans le guide béninois de bonnes pratiques en imagerie médicale, il est évident que la non disponibilité de la technique constitue un biais majeur à la prise en charge des patients. Il faut noter qu'une étude sur les évacuations sanitaires de 2006 à 2010 a révélé que près de 30% des béninois étaient référés vers l'étranger pour défaut de médecine nucléaire et de radiothérapie [18]. Au Togo, pays frontalier au Bénin, une étude publiée en 2021 a montré que 93 % des indications cliniques des patients adressés dans les centres d'imagerie pour tomographie à émission de positons étaient également des indications d'examen

scintigraphiques avec l'examen scintigraphique en première intention dans 14,63% des cas [19].

Le Bénin, État membre de l'Agence internationale de l'Énergie atomique (AIEA), a bénéficié de l'appui de l'Agence pour la mise en place de deux unités de radioimmunodosages à Cotonou en 2009 et 2022 et pour la formation des ressources humaines dans la spécialité [7]. Malheureusement, les projets antérieurs pour la mise en place d'un service de médecine nucléaire avec l'imagerie scintigraphique et de radiothérapie n'avaient pas prospéré [7,20]. Depuis 2018, le Bénin dispose d'un cadre réglementaire favorable pour la mise en place d'un service de médecine et de radiothérapie [21]. Le projet de construction d'un hôpital de référence (Centre Hospitalier International de Calavi) par le gouvernement béninois est à sa dernière phase d'exécution. Cet hôpital disposera en son sein d'un service de médecine nucléaire avec l'imagerie scintigraphique comme l'une des activités principales.

CONCLUSION

La scintigraphie conventionnelle est indiquée pour plusieurs situations cliniques courantes de l'adulte et de l'enfant dans le guide de bonnes pratiques en imagerie médicale du Bénin. Cependant, le manque d'accès à cette technique crée un biais dans le traitement des patients. Le démarrage des activités dans le service de médecine nucléaire au centre Hospitalier International de Calavi au Bénin dans un futur proche permettra à terme une prise en charge adéquate des patients.

Conflit d'intérêt

Les auteurs déclarent n'avoir aucun conflit d'intérêt.

RÉFÉRENCES

- 1-Arrivé L. Imagerie médicale pour le clinicien. Elsevier Masson, Paris 2012, 426 p.
- 2-Blondiaux E, Cochet A, Durand A, Kremer S, Montaudon M. Imagerie médicale. Elsevier Masson, Paris 2012, 390 p

- 3-Cordoliani YS, Foehrenbach H. Radioprotection en milieu médical : principes et mise en pratique. 3e ed. Elsevier Masson. Paris ; 2014 : 230 p
- 4-Moifo B, Ndeh KM, Fuh FN, Tambe J, Tebere H, Gonsu FJ. Assessment of the completeness of medical imaging request forms in a sub-Saharan African setting. *Med Sa Trop.* 2014 ; 24(4) :392 - 396
- 5-Société Française de Radiologie et Société Française de Médecine Nucléaire. Guide de bon usage des examens d'imagerie médicale. url : <http://gbu.radiologie.fr/>, consulté le 08 décembre 2023
- 6-Obioha FI. Nuclear medicine practice in Africa. *West Afr JRadio* 2008; 15: 22 - 27.
- 7-Houndetoungan GD, Fachinan OH, Abogbo G, Agboton BF, Amoussou-Guenou KM. État des lieux et perspectives de la médecine nucléaire au Bénin en 2022. *Journal de la Société de Biologie Clinique du Bénin* 2022 ; 40 :26 - 30
- 8-Etats généraux de médecine nucléaire. Livre Blanc de la médecine nucléaire. *Méd Nucl* 2012; 36: 700-716
- 9-Fegelman I. An atlas of nuclear medicine. 3rd ed, CPC press, London 2013
- 10-Alswat K, Assiri SA, Aithagafi RM, Alsufyani A, Althagafi A, Alrebaiee S. Scintigraphy evaluation of hyperthyroidism and its correlation with clinical and biochemical profiles. *BMC Res Notes* 2020; 13: 324
- 11-Banks KP, Farrell MB, Peacock JG. Diuretic renal scintigraphy protocol considerations. *J Nucl Med Technol* 2022; 50 :309 - 318
- 12-Van den Wyngaert V, Strobel K, Kampen WU, Kuwert T, van der Bruggen, Mohan HK et al. The EANM practice guidelines for bone scintigraphy. *Eur J Nucl Med Mol Imaging* 2016; 43 :1723 - 1738
- 13-Moncayo VM, Chimafor S, Lulaj E, Malko JA, Halkar R. Can the Diagnostic Accuracy of Bone Scintigraphy be Maintained with Half the Scanning time? *J Nucl Med Technol* 2021; 49 (4): 330 - 333
- 14-Jau P, Jacob T, Lecorff G, Bouvier JL, Novella P, Bechet V, Pelet V. Place de la scintigraphie myocardique dans l'angor stable. *Méd Nucl* 2010 ; 34(3) : 178 - 173
- 15-Comparaison entre scintigraphie aux MIBI-Risordan et au Thallium 201 dans la recherche de viabilité myocardique (à propos de 30 patients). *Médecine nucléaire* 2019 ; 43 (2) : 173
- B16-onnefoy PB, Prevot N, Bertolotti L, Sanchez A, Lima J, Font L. Utilisation de la scintigraphie de ventilation/perfusion chez les patients diagnostiqués avec une embolie pulmonaire-Données du registre RIETE. *Méd Nucl* 2019 ;43(2) :174 175
- 17-Sharif I, Javed T, Aslam J, Waheed I. Diagnostic accuracy of ultrasonography for diagnosis of congenital hypothyroidism in neonates taking scintigraphy as gold standard. *J Pak Soc Intern Med.* 2022 ; 3(3) : 230 - 232
- 18-Amoussou-Guenou KM. Place de la scintigraphie et de la radiothérapie dans les évacuations sanitaires hors du Bénin de 2006 à 2010. *Méd Nucl* 2013; 37: 507 - 510
- 19-Adambounou K, Gurhajahabiri PS, Houndetoungan GD, Adigo AM, Kluyibo K, Sodogas F. Profile of patients referred for computed tomography, likely to be explored by scintigraphy imaging in a country with no nuclear medicine service: The case of Togo. *Iran J Nucl Med* 2022; 30(1) :10 - 17
- 20-Houkponou MK, Houndetoungan GD, Fachinan OH, Badiane SM, Amoussou-Guenou KM. The myocardial perfusion scintigraphy: A new non-invasive exploration of children cardiac pathologies in Benin. *J Nucl Med Radiol Radiat Ther* 2020 ; 5 : 1 - 5
- 21-Assemblée Nationale du Bénin. Loi N° 2017-29 du 15 mars 2018 portant sûreté radiologique et sécurité nucléaire en République du Bénin. Disponible sur le site www.ansr.gouv.bj, consulté le 29 décembre 2023