

Journal africain de Chirurgie
Orthopédique et Traumatologique
African Journal of Orthopedics
and Traumatologic Surgery

safoonline.org



ISSN 2519-9560

J Afr Chir Orthop Traumatol 2017; 2(1):1-47

CONTENTS | SOMMAIRE

| | | |
|---|------------------------------------|---------------|
| Editorial Editorial | <i>par Jean-Baptiste SIE ESSOH</i> | p iv |
| Review Article Mise au point | | |
| ❑ [FR] Chirurgie de reconstruction des infirmités de la main lépreuse Reconstructive surgery of hand deformities in leprosy ❧ Sica A. et al. (Adzopé - CÔTE D'IVOIRE) | | p1-6 |
| Original Articles Articles originaux | | |
| ❑ [FR] Traitement des traumatismes du rachis cervical dans un pays en développement Management of cervical spine trauma in developing country ❧ Madougou S. et al (Cotonou - BENIN) | | p8-13 |
| ❑ [FR] Fractures de l'humérus proximal de l'adulte dans un Centre Hospitalier Sub-Sahélien Proximal humerus fractures in adults in a subsaharian teaching hospital ❧ Kouamé KM et al. (Abidjan - CÔTE D'IVOIRE) | | p14-19 |
| ❑ [FR] Résultats du traitement chirurgical des fractures de la diaphyse humérale chez l'adulte Results of the surgical treatment of humeral shaft fractures in adults ❧ Traoré et al. (Abidjan - CÔTE D'IVOIRE) | | p20-25 |
| ❑ [FR] Résultats préliminaires du traitement des fractures trochantériennes par le clou Gamma à Cotonou Preliminary results of trochanteric fractures treated with the Gamma nail in Cotonou, Benin ❧ Tidjani IF et al. (Cotonou - BENIN) | | p26-32 |
| ❑ [FR] Résultats du traitement des fractures malléolaires au CHU de Bouaké Outcomes of malleolar fractures treated at Bouaké teaching hospital ❧ Yao LB et al. (Bouaké - CÔTE D'IVOIRE) | | p32-36 |
| ❑ [FR] Résultats de la libération du genou selon Judet dans les raideurs sévères Outcomes of Judet quadricepsplasty in severe knee stiffness ❧ Sidibé S. et al. (Bamako - MALI) | | p37-43 |
| ❑ [FR] Excision par voie trans-unguéale directe des tumeurs glomiques sous-unguéales de la main Direct transungueal excision for subungueal glomus tumors of the hand ❧ Kassé AN. et al. (Dakar - SENEGAL) | | p44-47 |
| Case Report Cas Clinique | | |
| ❑ [FR] Double ostéotomie tibiale pour maladie de Blount négligée The Double-elevating tibial osteotomy procedure for A neglected Blount disease ❧ Kacou AD et al (Abidjan - CÔTE D'IVOIRE) | | p48-51 |
| Congress Congrès | | |
| ❑ SAFO Cotonou 2017 Congress Report Rapport du Congrès SAFO Cotonou 2017 | | p52 |
| ❑ Schedule for Scientific Societies Congresses Calendrier Congrès de Sociétés Savantes | | p53 |
| Instructions for authors Recommandations aux auteurs | | p54-57 |



Editions Universitaires
de Côte d'Ivoire



JACOT
Le Journal Officiel de la Société Africaine d'Orthopédie (SAFO)
The Official Journal of the African Society of Orthopaedics (AFSO)
AJOT



Original Article [In french]

Traitement des traumatismes du rachis cervical dans un pays en développement

Madougou S*¹, Alihonou T², Lawson E¹, Chigblo P¹, Gbedinhessi C¹

¹Clinique Universitaire de Traumatologie Orthopédie et de Chirurgie Réparatrice, CNHU-HKM Cotonou (Bénin)

²Service de Chirurgie, Centre Hospitalier Universitaire Départemental O-P, CHUD-OP, Porto-Novo (Bénin)

Mots-Clés

Pays en développement,
Rachis cervical,
Traumatisme

RÉSUMÉ

Objectif

Évaluer les résultats du traitement des traumatismes du rachis cervical chez l'adulte dans un service aux ressources limitées.

Matériels et méthodes

Il s'agissait d'une étude rétrospective. Du 1er janvier 2010 au 30 juin 2014, 57 patients ont été traités pour un traumatisme du rachis cervical. Le traitement était orthopédique (n= 33) et chirurgical (n=24). Le délai pré-opératoire moyen était de 25 jours. L'arthrodèse par greffon iliaque intersomatique associée à une ostéosynthèse par une plaque visée a été la technique chirurgicale la plus utilisée.

Résultats

La durée moyenne du séjour à l'hôpital de nos patients était de 39 jours. Le contrôle radiologique postopératoire a été satisfaisant avec une bonne décompression et un bon alignement du mur postérieur chez tous les opérés. L'évolution finale a porté sur 49 patients avec un recul moyen 6 mois. Il n'y a pas eu d'aggravation neurologique chez les patients traités orthopédiquement. L'évolution neurologique a été favorable (amélioration du score de Frankel) (n= 26), stationnaire (n=9), et défavorable (aggravation) (n=14). Les complications non neurologiques étaient une infection du site opératoire (n=2), des escarres (n=21), et une pneumonie (n=4). Quatorze patients tétraplégiques complets étaient décédés.

Conclusion

Le traitement des traumatisés du rachis cervical dans notre contexte était aussi bien orthopédique que chirurgical. Les complications de décubitus étaient fréquentes. Nos résultats devraient être optimisés par l'amélioration des soins préhospitaliers, une prise en charge précoce, l'instauration d'une couverture sociale, et une amélioration de notre plateau technique, la création de centre de soins des blessés médullaires.

Niveau de preuve
IV, Etude Rétrospective

*Corresponding author: Soumaïla MADOUGOU (ismaelmadougou@hotmail.com) –
06 BP731 Akpakpa PK3 Cotonou (Bénin) - Tél : (+229) 97132183

Management of cervical spine trauma in developing country

Keywords

Cervical spine,
Developing country,
Trauma

Level of Evidence

IV, retrospective study

ABSTRACT

Objective

To evaluate the outcomes in adult patients with cervical spine injuries managed in a limited resource setting.

Material et methods

This was a retrospective study. From 1st January 2010 to 30th June 2014, 57 patients were treated for a cervical spine trauma. Treatment was conservative (n=33) and surgical (n=24). The mean delay before surgery was 25 days. Anterior decompression fusion with an iliac crest and plating was the main surgical procedure.

Results

The mean hospital stay length was 39 days. Postoperative radiographs showed a good decompression and alignment of the posterior wall. Final evaluation concerned 49 patients with a mean follow-up period of 6 months. There was no neurological impairment in patient managed conservatively. There was an improvement of the neurological status in 26 patients. No improvement was noticed in 9 patients. The status was worsened in 14 patients. Non neurological complications encountered were the surgical wound infection (n=2), pressures sores (n=21) and pneumoniae (n=4). Death was noted in 14 patients with complete tetraplegia.

Conclusion

The treatment of cervical spine trauma is orthopaedic and surgical in our practice. The preoperative delay long. Pressures sores and pneumoniae were the most frequent complications. Overall improvement of results can be achieved by a well organised and efficient prehospital care, a timely and appropriate treatment in hospital, an implementation of insurance, improvement of facilities, and availability of specialised centres for patients suffering from spinal cord injuries.

INTRODUCTION

Les traumatismes du rachis cervical sont des lésions du système ostéo-disco-ligamentaires siégeant entre la charnière occipito-cervicale (C0-C1) et le disque C7-T1 et secondaires à une action vulnérante quelle qu'elle soit son mécanisme¹⁻³. Les accidents de la voie publique et les chutes de hauteur en constituent la principale étiologie⁴⁻⁶. Ils sont potentiellement graves du fait des lésions neurologiques pouvant mettre en jeu le pronostic fonctionnel voire vital. Ils constituent de ce fait un véritable problème de santé publique, particulièrement dans les pays à faible revenu^{7,8}. Ces lésions affectent majoritairement une population jeune et active de moins de 40 ans avec une nette prédominance masculine⁹⁻¹¹. La prise en charge nécessite une approche multidisciplinaire basée sur la gestion des urgences¹². Cette prise en charge multidisciplinaire qui doit commencer sur les lieux du traumatisme pour minimiser les risques d'aggravation secondaire est précaire et insuffisante dans les pays à faible revenu¹³⁻¹⁵. Les indications thérapeutiques sont bien codifiées et tiennent compte de la stabilité des lésions ostéo-disco-ligamentaires et éventuellement du degré de gravité de l'atteinte neurologique¹⁶.

La conduite du traitement nécessite un équipement lourd qui n'est pas toujours disponible dans les pays en développement¹⁷. Le but de notre travail était d'évaluer les résultats du traitement des traumatismes du rachis cervical chez l'adulte dans un service aux ressources limitées.

PATIENTS ET METHODE

PATIENTS

Cette étude était rétrospective. Nous avons traité dans la période du 1er janvier 2010 au 30 juin 2014, 57 patients hospitalisés ayant eu un traumatisme du rachis cervical. Ils avaient au moins 15 ans et étaient tous inclus dans cette étude rétrospective. L'âge moyen était 38 ans [19-71 ans]. Il s'agissait de 46 hommes et 11 femmes avec un sex-ratio de 4,2 :1. La cause était un accident de la voie publique (n= 42 ; 74%), un accident de travail (n=12 ; 21%), un accident domestique (n=3 ; 5%). Le délai moyen d'admission était de 27 jours (72 heures - 175 jours). La radiographie standard a été faite chez tous les patients. Les lésions ont intéressé le rachis

cervical supérieur (n=4). Il s'agissait de fracture de Jefferson non déplacée (n=2), fracture de l'odontoïde dans sa variété OBAR associée à une compression médullaire (n=1) et de fracture uni-articulaire de C2 (n=1). Le rachis cervical inférieur était atteint dans 41 patients. Les vertèbres lésées étaient : C3 (n=3), C4 (n=8), C5 (n=6), C6 (n=7), C7 (n=2). Chez 4 patients, l'atteinte simultanée de trois vertèbres a été notée : C3, C4, C5 (n=1), C4, C5, C6 (n=2) et C5, C6, C7 (n=1). Les articulations luxées étaient : C3-C4 (n=4), C4-C5 (n=11), C5-C6 (n=10) et C6-C7 (n=3). Le siège était mixte (n= 5). Le bilan standard n'avait pas objectivé de lésions traumatiques (n=7). Il s'agissait de myélopathie cervicale décompensée. Seul un patient avec signe neurologique, dont les radiographies standards étaient normales, a eu une exploration par le scanner. Elle n'a pas révélé de lésions osseuses. Chez neuf patients, on notait un traumatisme sans signes neurologiques. Des signes neurologiques ont été notés dans 48 patients. Ils consistaient en une tétraplégie (n=32), une parésie (n=14), une hémiparésie (n=2). Des troubles sphinctériens ont été notés chez 25 tétraplégiques classés Frankel A. Sept tétraplégiques étaient classés Frankel B. Selon le type d'atteinte anatomopathologique, il s'agissait de fracture (n=17), luxation (n=15), fracture-luxation (n=13), entorse (n=5), hernie discale post-traumatique (n=2). Au traumatisme cervical était associée une atteinte crânienne (n=20), une atteinte thoracique (n=1) et une atteinte des membres (n=4).

PROTOCOLE THÉRAPEUTIQUE

Une corticothérapie à base de méthylprednisolone à la dose de 1 mg/kg en une prise par jour et pendant 3 jours été faite chez 51 patients. Vingt-quatre patients (42%) ont eu un traitement opératoire. Le délai pré-opératoire moyen était de 25 jours (24 heures -101 jours). La voie d'abord antérieure a été utilisée chez 23 patients et la voie postérieure chez un patient. Le **tableau I** montre la répartition des patients opérés selon la technique chirurgicale et le matériel d'ostéosynthèse. L'arthrodèse non instrumentée a été faite pour les hernies discales post-traumatiques (**Fig. 1A et 1B**).

Tableau 1 :Techniques chirurgicales réalisées chez 22 patients

| Type de technique chirurgicale | N |
|--|----|
| Arthrodèse par greffon iliaque intersomatique sans plaque | 2 |
| Arthrodèse par greffon iliaque intersomatique et plaque vissée | 13 |
| Arthrodèse par cage et plaque vissée | 6 |
| Laminectomie | 1 |

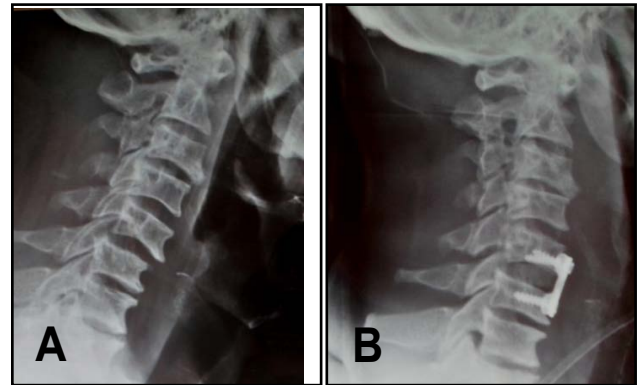


Fig.1A: Radiographie standard du rachis cervical (Profil) montrant une entorse grave C5-C6.

Fig.1B: Radiographie de contrôle chez le même patient en post-opératoire (Arthrodèse par greffe iliaque tricorticale et ostéosynthèse par plaque vissée).

L'arthrodèse instrumentée a été réalisée dans les entorses ou luxations. La seule voie postérieure a été une laminectomie de décompression sans instrumentation. Il s'agissait d'une myélopathie cervicarthrosique décompensée par traumatisme avec compression médullaire due essentiellement à une hypertrophie du ligament jaune visible au scanner. Trente-trois (58%) patients ont eu un traitement orthopédique consistant en une immobilisation par un collier cervical rigide ou non, ou une minerve plâtrée, pendant une période variant de un à trois mois. Aucune traction par étrier n'a été réalisée. Il s'agissait de patients ayant une entorse mineure, une fracture sans recul du mur postérieur, des neurologiques sans lésions osseuses visibles, et ceux indemnes neurologiquement. Chez les patients ayant eu un déficit neurologique sans lésion visible à l'imagerie la kinésithérapie était à visée motrice. Tous les patients avec déficit moteur, opérés ou non, ont été suivis en rééducation fonctionnelle.

MÉTHODE D'ÉVALUATION

Nous avons apprécié l'alignement du mur postérieur, la récupération neurologique, la survenue de complications, et décès.

RESULTATS

La durée moyenne du séjour à l'hôpital de nos patients était de 39 jours (un et 219 jours).

Le contrôle radiologique postopératoire a été satisfaisant avec une bonne décompression et un bon alignement du mur postérieur chez tous les opérés. Nous avons noté un cas d'évacuation sanitaire (fracture de l'odontoïde) et sept cas de sortie contre avis médical. L'évolution finale a porté sur 49 patients. Le recul moyen de nos patients était de 6 mois (3 mois et 12 mois).

Il n'y a pas eu d'aggravation neurologique chez les patients traités orthopédiquement. L'évolution neurologique a été favorable (amélioration du score de Frankel) chez 26 (53%) patients tout délai et tout traitement confondus. Il y a eu une aggravation (n=14; 29%) et une évolution stationnaire (n=9; 18%). On notait une infection du site opératoire (n=2), des escarres (n=21), et une pneumonie (n=4). Quatorze patients (28%) tétraplégiques complets étaient décédés.

DISCUSSION

Les méthodes thérapeutiques des traumatismes du rachis cervical chez l'adulte dans un service aux ressources limitées ainsi que les résultats obtenus ont été étudiés dans cette série. Les traitements orthopédique et chirurgical ont été réalisés. Sur 49 patients revus, l'amélioration de l'état neurologique a été notée chez plus de la moitié d'entre eux.

Le traitement orthopédique est le plus souvent réalisé dans les pays en développement même devant des lésions instables¹⁸⁻²¹. Les centres sont sous équipés. Les implants sont onéreux. Actuellement le traitement chirurgical est de plus en plus réalisé. Il permet d'obtenir de bons résultats en terme de récupération neurologique^{22,23}. Dans cette série le traitement chirurgical a été adopté chez 24 patients. Ils ont presque tous été opérés par la voie antérieure. La voie antérieure est actuellement en vogue²⁴⁻²⁶. Dans la série de Kpealo, le traitement chirurgical a été majoritaire avec une visée palliative dans certains cas pour un meilleur nursing²³. Par contre dans la série Sié *et al*²⁷, la voie postérieure avec arthrodèse par plaque a été effectuée chez des patients ayant des fractures luxations du rachis cervical inférieur.

Le traitement chirurgical a été indiqué chez des patients ayant des lésions instables mais considérés comme bons cas chirurgicaux. Ces patients n'avaient pas de troubles neurologiques compromettant le pronostic vital²⁷. L'abord postérieur a été également réalisé dans la série de Abalo *et al*¹⁷. Lambiris *et al*²⁸ dans une étude de cohorte ont comparé les voies antérieure et postérieure. Ils n'ont trouvé aucune différence en termes de complications entre les deux techniques. Le choix de la voie d'abord qui tient compte des lésions dépend aussi de l'expérience des chirurgiens. Le retard à la prise en charge des patients est un élément caractéristique des séries dans les pays en développement^{9,12}. Ce retard a un impact sur le traitement et les résultats.

La corticothérapie^{29,30} dont les effets sont controversés a été faite de principe dans cette série. Mais le délai de huit heures requis ne peut être respecté dans notre contexte à cause du retard à l'admission des patients.

Le délai de décompression est controversé. Une récupération neurologique peut être espérée chez les patients qui présentent des déficits incomplets si la décompression et la stabilisation sont faites précocement. Ceci réduit également l'incidence des complications non neurologiques³¹. Le délai pré-opératoire était de 25 jours dans notre série. L'amélioration neurologique observée pourrait être en rapport avec la réduction et la stabilisation des lésions qui minimisent les traumatismes iatrogènes des structures nerveuses. Ainsi celles-ci sont placées dans un environnement propice à leur récupération³². Le long délai pré-thérapeutique pourrait s'expliquer par la conjonction de plusieurs facteurs tels que l'absence d'information de nos populations, l'organisation de nos services d'urgence, et l'indisponibilité des implants. Un autre écueil était le coût élevé du scanner. Cet examen a été réalisé chez tous les patients dans la série de Kpealo²³. Par contre dans la nôtre il n'a été possible que chez un seul. Cet examen était à la charge des patients qui le plus souvent n'avaient pas de couverture sociale.

La majorité de nos patients ont été perdus de vue. Ceci pose le problème de suivi général des patients après leur hospitalisation³³. Ils proviennent de contrées éloignées. Gosselin *et al*³³ ont même retenu comme critère d'inclusion des patients dans leur étude, un recul minimal de six mois après l'hospitalisation. Dans la série de Nwadiigwe *et al*³⁴ le taux de perdue de vue était de 97% après la sortie de l'hôpital. Il n'existe pas de structures d'hospitalisation et de rééducation spécialisées en soins de suite pour accueillir les patients avec des déficits neurologiques majeurs dans les pays en développement²³. Les complications de décubitus, dominées par les escarres, étaient au premier plan dans notre série. Le même constat a été fait dans la littérature^{20,23,24}.

La mortalité globale de nos patients était élevée, mais en baisse par rapport à celui de Madougou *et al*¹² de 31% dans une étude menée dans le même service en 2009. Cela pourrait s'expliquer par l'amélioration de la prise en charge de ces traumatisés au fil des années. Kpelao *et al*²² ont aussi rapporté une mortalité élevée de 37,4% dans une population de traumatisés graves du rachis cervical. Dans la série de Kawu³⁵ ce taux était de 34,1% dans les 6 mois suivant le traumatisme. Notre étude a des limites. Il s'agit d'une étude rétrospective. Cependant le recul observé pour ce type de traumatisme est similaire à ce qui est rapporté dans la littérature permettant de comparer nos résultats à ceux obtenus dans un environnement similaire au nôtre^{26,27,31}.

CONCLUSION

Dans notre série, le traitement des traumatisés du rachis cervical a été orthopédique (58%) et opératoire (42%). Le délai pré-opératoire moyen était de 25 jours.

La voie d'abord antérieure était prédominante. L'arthrodèse par greffon iliaque intersomatique associée à une ostéosynthèse par une plaque vissée a été la technique chirurgicale la plus utilisée. Nos résultats devraient être optimisés par l'amélioration des soins pré-hospitaliers, une prise en charge précoce, l'instauration d'une couverture sociale, une amélioration de notre plateau technique, et la création de centre de soins des blessés médullaires. ■

CONFLITS D'INTÉRÊTS: Aucun déclaré.

RÉFÉRENCES

- Grewal IS, Aresti NA. Cervical spine trauma. *Orthopaedics and Trauma* 2014 28: 72-87.
- Kwon BK, Vaccaro AR, Grauer JN, Fisher CG, Dvorak MF. Subaxial cervical spine trauma. *J Am Acad Orthop Surg* 2006; 14:78-89.
- Kawu AA. Pattern and presentation of spine trauma in Gwagwalada-Abuja, Niger *J Clin Pract* 2012 ; 15: 38-41.
- Jazayeri SB, Beygi FS, Hagen EM, Rahimi-Movaghar V. incidence of traumatic spinal cord injury worldwide: a systematic review. *Eur spine J* 2015; 24:905-18.
- Masood Z, Wardug GM, Ashraf J. Spinal injuries: Experience of a local neurosurgical centre. *Pak J Med Sci* 2008; 24:368-71.
- Solagberu BA. Spinal cord injuries in Ilorin, Nigeria. *West Afr J Med* 2002; 21: 230-2.
- Obalum DC, Giwa SO, Adekoya-Cole TO, Enweluzo GO. Profil of Spinal cord injuries in Lagos, Nigeria. *Spinal Cord* 2009 ; 47:134-7.
- Tine I, Atangana ERB, N'diaye PI, et al. Traumatismes du rachis à l'hôpital Principal de Dakar (HPD) : à propos de 126 cas. *Neurochirurgie* 2013; 59 :256.
- Abalo A, Dossim A, Songne B, et al. Traumatisme du rachis cervical et dorso-lombaire. Aspects lésionnels et thérapeutiques au chu-tokoin. *J Rech Sci Univ Lomé* 2008 10: 43-8.
- Debebe F, Woldetsadik A, Laytin AD, Azazh A, Maskalyk J. The clinical profile and acute care of patients with traumatic spinal cord injury at a tertiary care emergency centre in Addis Ababa, Ethiopia. *Afr J Emerg Med* 2016; 6:180-4.
- Yongu WT, Elachi CI, Mue DD, Kortor JA. Pattern of traumatic spinal cord injury in Makurdi, Nigeria. *Niger J Surg Res* 2016;17:53-7.
- Madougou S, Lawson M, Hounkpè PC, et al. Traumatismes du rachis cervical: Prise en charge au CNHU-HKM de Cotonou. *Rev Afr Anesth Med Urg* 2009; 4 : 58-64.
- Motah M, Ndoumbe A, Kuate C, et al. Prise en charge pré-hospitalière des patients victimes de traumatisme vertébro-médullaire en milieu africain. *Health Sci Dis* 2014; 15 :1-6.
- Ahidjo KA, Olayinka SA, Ayokunle O, et al. Prehospital transport of patients with spinal cord injury in Nigeria. *J Spinal Cord Med* 2011; 34:308-11.
- Solagberu BA, Ofoegbu CKP, Abdur-Rahman LO, et al. Pre-hospital care in nigeria: a country without emergency medical services. *Niger J Clin Pract* 2009 ; 12:29-33.
- Joaquim AF, Alpesh A, Patel AA. Subaxial cervical spine trauma: evaluation and surgical decision-making. *Global Spine J* 2014; 4:63-70.
- Spiegel DA, Gosselin RA, Coughlin RR, et al. The burden of musculoskeletal injury in low and middle-income countries: challenges and opportunities. *J Bone Joint Surg* 2008; 90A:915-23.
- Kawu K, Adebule GT, Gbadegesin AA, Alimi MF, Salami AO. Outcome of conservative treatment of spinal cord injuries in Lagos, Nigeria. *Niger J Orthop Trauma* 2010; 9: 21-3.
- Uche EO, Nwankwo OE, Okorie E, Muobike A. Skull traction for cervical spinal injury in Enugu: A 5-year retrospective multicenter analysis of the clinical outcomes of patients treated with two common devices. *Niger J Clin Pract* 2016; 19:580-4.
- Eyichukwu GO, U Anyaehie UE, Moghalu ON. Pattern and outcome of management for traumatic closed cervical spine injuries at the national orthopaedic hospital, Enugu, Nigeria. *The Nigerian Health Journal* 2011; 11:27-31.
- Nnadi MON, Bankole OB. Nonoperative treatment of acute traumatic spinal injuries: A prospective study. *Niger J Clin Pract* 2014 ;17 :767-71.
- Lehre MA, Eriksen LM, Tirsit A, et al. Outcome in patients undergoing surgery for spinal injury in an ethiopian hospital. *J Neurosurg Spine* 2015; 23:772-9.
- Kpelao E, Diop A, Beketi k. et al. Problématique de la prise en charge des traumatismes graves du rachis cervical en pays sous-développé. *Neurochirurgie* 2013 ; 59 : 111-4.
- Ekouele Mbaki HE, Boukassa L, Brice Ngackosso OB et al. Prise en charge hospitalière des traumatismes du rachis cervical à Brazzaville *Health Sci. Dis* 2017; 18 : 43-7.
- McGuire DT, Kruger N. Cervical corpectomy and anterior standalone plate stabilisation in sub-axial cervical spine trauma: A retrospective review of the radiological outcomes. *South Afr Orthop J* 2010; 9:48-54.
- Raja RA, Makhdoom A, Qureshi AA. Anterior decompression, fusion and plating in cervical spine injury: our early experience. *J Ayub Med Coll Abbottabad* 2008; 20:73-6.
- Sié EJB, Kacou AD, Bamba I, et al. The roy-camille technique for fractures and dislocations of the subaxial cervical spine in West Africa. *Le rachis* 2008 ; 4 :17-20.

28. **Lambiris E, Kasimatis GB, Tyllianakis M, Zouboulis P, Panagiotopoulos E.** Treatment of unstable lower cervical spine injuries by anterior instrumented fusion alone. *J Spinal Disord Tech* 2008; 21: 500-7.
29. **Karsy M, Hawryluk G.** Pharmacologic management of acute spinal cord injury. *Neurosurg Clin N Am* 2017; 28: 49-62.
30. **Aresti NA , Grewal IS, Montgomery A** The initial management of spinal injuries. *Orthopaedics and trauma* 2014; 28:63-9.
31. **Piazza M, Schuster J.** Timing of surgery after spinal cord injury. *Neurosurg Clin North Am* 2017; 28: 31-9.
32. **Chandwani V, Ojha BK, A Chandra, Kaif M, Vishwanath GU.** Subaxial (C3-C7) cervical spine injuries : Comparison of early and late surgical intervention. *Indian Journal of Neurotrauma* 2010; 7: 145-8.
33. **Gosselin RA, Coppotelli C.** A follow-up study of patients with spinal cord injury in Sierra Leone. *Int orthop* 2005; 29 : 330-2.
34. **Nwadinigwe CU, Iloabuchi TC, Nwabude IA.** Traumatic spinal cord injuries. A study of 104 cases. *Niger J Med* 2004; 13:161-5.
35. **Kawu AA, Alimi FM, Gbadegesin AAS et al.** Complications and causes of death in spinal cord injury patients in Nigeria. *West Afr J Med* 2011; 30: 301-4.