

Calcinose tumorale familiale : aspects morphologiques et particularités cliniques

ALEYE A.¹, BIAOU O.², ALAO M.J.^{1,3}, GBESSI G.⁴,
DJAGBA M.¹, AYIVI B.², DARBOUX R. B.¹

RÉSUMÉ

La calcinose tumorale familiale (CTF) est une pathologie rare, autosomique récessive du métabolisme phosphocalcique; sa pathogénie est encore mal élucidée. Elle se caractérise par des dépôts calciques dans la peau et les tissus mous périarticulaires. L'hyperphosphatémie secondaire à l'augmentation de la rétention rénale de phosphate est l'anomalie métabolique majeure associée à la CTF; elle est accompagnée par un taux paradoxalement normal ou élevé de $1,25(\text{OH})_2$ Vit D₃, une calcémie et des taux de parathormone (PTH) normaux.

Nous rapportons ici le cas de deux frères issus d'une famille noire africaine et présentant une forme particulièrement sévère de CTF avec des calcifications polyviscérales. Si la biochimie, l'histologie et la recherche de mutations dans le gène de la GALNT3 confirment le diagnostic, certaines particularités cliniques, morphologiques et biochimiques font l'originalité de ce cas qui, par ailleurs, est le premier documenté chez le noir africain.

Mots-clés : calcinose tumorale familiale, trouble du métabolisme phosphocalcique, mutations GALNT3

SUMMARY

Familial Tumoral Calcinosis (FTC) is a rare autosomal recessive phosphocalcic metabolism disorder. Its pathogenesis remained mostly elusive.

It is characterised by periarticular calcium deposits in skin and subcutaneous tissues. Hyperphosphatemia, secondary to increased renal phosphate retention, is the major metabolic abnormality associated with FTC and is accompanied by an appropriately normal or elevated $1,25(\text{OH})_2$ Vit D₃, normal serum level of calcium and parathyroid hormone (PTH). We report here the case of two brothers from a black African family, presenting a particularly severe form of CTF with polyvisceral calcifications. If biochemistry, histology and mutations analysis in GALNT3 gene confirm the diagnosis, mainly clinical, morphological and biochemical characteristics make the originality of this observation which, in addition, is the first documented in black African.

Key words : familial tumoral calcinosis, phosphocalcic metabolism disorder, GALNT3 mutations

INTRODUCTION

La calcinose tumorale familiale (CTF) est une maladie génétique, autosomique récessive du métabolisme phosphocalcique. Elle se caractérise par des dépôts calciques dans les tissus mous périarticulaires réalisant des tuméfactions d'allure tumorale souvent localisées au niveau des hanches, des épaules et des genoux. L'affection survient généralement dans la première ou la seconde décennie de vie. L'hyperphosphatémie secondaire à l'augmentation de la rétention rénale de phosphate est l'anomalie métabolique majeure associée à la CTF et est accompagnée par un taux paradoxalement normal ou élevé de $1,25(\text{OH})_2$ Vit D₃, une calcémie et des taux de parathormone (PTH) normaux. Les critères diagnostiques sont essentiellement radiologiques, biochimiques et histologiques. Des mutations dans les gènes du GF23 et du UDP-N-acetyl-alpha-D-galactosaminyltransférase (GALNT3) sont associées à cette pathologie.

Nous rapportons ici une forme particulièrement sévère de CTF avec des calcifications polyviscérales chez deux frères homozygotes, d'origine noire africaine. Les particularités morphologiques et biochimiques relevées ici illustrent l'hétérogénéité du phénotype de cette affection encore mal connue.

¹ Unité de Biologie Humaine, Faculté des Sciences, Université d'Abomey-Calavi, Cotonou, Bénin;

² Service de Radiologie, CHU Hubert K. Maga, Cotonou, Bénin,

³ Service de Pédiatrie et Génétique Médicale, CHU-Hubert K. Maga, Cotonou, Bénin.

⁴ Service de Chirurgie Viscérale, CHU Hubert K. Maga, Cotonou, Bénin.

Aziatou ALEYE, Unité de Biologie Humaine, Laboratoire de Cytogénétique Faculté des Sciences de la Santé, B.P. 138 Cotonou, Bénin Tél 00229 2138 41 90, Fax 00 229 21 30 09 38; e mail: cytoegen@intnet.bj ou laleyec@yahoo.fr

I. PATIENTS ET METHODES

1.1. PATIENTS

Deux frères âgés respectivement de 17 et 19 ans, 5ème et 6ème d'une fratrie de 8 enfants issus d'un mariage consanguin sont référés pour cause de tuméfactions disgracieuses siégeant en regard des articulations scapulaires et pelviennes. Il s'agit de masses indolores d'allure tumorale apparues vers l'âge de 2 ans, progressivement croissantes et limitant les mouvements des articulations intéressées. De temps à autre, apparaît une ulcération de la peau en regard avec drainage d'un contenu fluide, épais, d'allure laiteuse. Ces tumeurs sont volontiers récidivantes après exérèse chirurgicale.

L'examen clinique révèle qu'il s'agit de tumeurs rénitentes, multiples, en regard des articulations. Les articulations atteintes chez l'ainé sont les épaules, les hanches et le genou gauche; celles atteintes chez son jeune frère sont l'épaule gauche, les hanches et le coude droit. Par ailleurs, les patients présentent une gingivite généralisée, des caries multiples et plusieurs autres anomalies de la denture. De plus l'examen ophtalmologique du patient le plus âgé révèle une baisse de l'acuité visuelle et un léger strabisme divergent.

1.2. METHODES

1.2.1. Examen odonto-stomatologique

Un examen odonto-stomatologique complété par des radiographies dentaires est réalisé sur chacun des patients.

1.2.2. Ophtalmoscopie

Un examen du fond d'œil après dilatation pupillaire est pratiqué au cours d'un bilan ophtalmologique.

1.2.3. Examen radiographique

Il s'agit essentiellement de radiographie de face et de profil des articulations en cause notamment les épaules et la hanche chez les 2 patients.

1.2.4. Analyses biochimiques

Les analyses biochimiques de routine sont effectuées au moyen des méthodes standard. La PTH est dosée par une méthode immunométrique basée sur la chimioluminescence (Immulite), la 25-OH vitamine D et la 1,25 (OH)₂ Vitamine D sont évaluées par des techniques spécifiques selon les protocoles de la firme [25 Hydroxyvitamin D/125 RIA (DiaSorin) and 1-25 OH₂ Vitamine

D (Nichols Institute Diagnostics)].

Une analyse du contenu des tumeurs est faite à l'aide d'un spectromètre infrarouge à transformée de Fourier (IRTF, Bruker).

1.2.5. Etudes histologiques

Une biopsie chirurgicale des tumeurs est réalisée sur chaque patient sous anesthésie locale et fixée dans du formol tamponné à 10%. Les pièces ainsi fixées sont enrobées dans de la paraffine, débitées en coupes minces de 5 µm et colorées à l'hématoxyline-éosine ou au Von Kossa. Les lames sont observées au microscope photonique (marque Olympus BH-2) muni d'un système de photographie.

1.2.6. Recherches de mutation

L'ADN génomique des patients et des autres membres vivants de la famille est extrait de prélèvements de sang périphérique par la méthode classique du phénol-chloroforme.

Des mutations sont recherchées chez un des deux patients et ce dans les dix exons du gène GALNT3 ainsi que dans les sites d'épissage situés dans les jonctions intron-exon. Ceci s'est fait par séquençage direct au moyen d'un séquenceur automatique modèle ABI 3130XL Genetic (Applied Biosystem, Hitachi, Japan) en utilisant le protocole du kit Big Dye Terminator Chemistry (Applied Biosystems, Big dyes technology). Le séquençage s'est par la suite poursuivi sur l'ADN de chacun des autres membres de la famille pour le ou les exons en cause chez le premier patient.

II. RESULTATS

Les aspects morphologiques des patients sont montrés en figure 1 et les données biochimiques résumées dans le tableau 1. Le phénotype décrit dans la CFT est retrouvé chez nos deux patients. L'examen du fond d'œil révèle chez les deux patients la présence



Figure 1. Aspects morphologique de la CFT: (a) and (b) montrent des patients avec de volumineuses tumeurs périarticulaires des épaules et de la hanche; (c) Radiographie de la hanche droite montrant un dépôt calcique dans les tissus mous périarticulaires; (d) altérations: amélogénèse imparfaite; (e) et (f) importante rhyzalyse de certaines dents avec calcification partielle des cavités pulpaires montrant des racines dentaires bulbueuses et courtes

d'un réseau pigmentaire rétinien en toile d'araignée tissée autour de la papille (stries angioïdes) avec des dépôts ocres entre les mailles faisant conclure à une choriorétinopathie péri-capillaire. De plus, chez le plus âgé des patients, il est noté une atrophie optique avec un reflet fovéolaire excentré et des artères grêles.

L'examen odonto-stomatologique, outre la gingivite généralisée et les caries multiples, a permis de noter une attaque de l'émail sur la face vestibulaire du bord occlusal des incisives centrales supérieures chez l'un et des incisives latérales chez l'autre patient. Certaines racines de dents paraissent courtes et bulbeuses avec oblitération partielle des cavités pulpaires réalisant par endroit des ponts. De plus, il y a une résorption de certaines dents notamment la 12 ou la 22 qui donne un aspect de « dents de lait ». Ces aspects morphologiques font conclure à une amélogenèse imparfaite ponctuelle en bande limitée à la face vestibulaire des incisives centrales définitives supérieures avec rhizalyse

les surfaces osseuses et les espaces articulaires sous-jacentes. La matrice de cette condensation est composée de logettes qui donnent une image en nid d'abeille qui est classique dans la CFT.

Les lésions histologiques (figure 2) sont caractérisées par la présence de vastes plages calciques basophiles objectivées à la coloration von Kossa au sein d'un tissu conjonctif fibreux (figure 2a, figure 2c). Autour de ces plages calciques s'organise une réaction inflammatoire chronique faite de cellules géantes et de macrophages (figure 2b) ; au voisinage immédiat des plages se trouvent des histiocytes spumeux.

La spectrométrie en infrarouge du contenu des tumeurs objective qu'il s'agit de phosphate de calcium carbonaté ou carapatite.

La recherche de mutation a révélé chez les deux patients une mutation homozygote c.516-2A>T dans le gène GALNT3. Il s'agit d'une transversion A → T



Figure 2 : Microscopie photomicroscopique après biopsie chirurgicale des tumeurs fixées au formol à 10% et enrobage à la paraffine : en a (HE x 25) et b (HE x 400) coloration à l'hématoxyline éosine montrant en a une nécrose et une fibrose du tissu mou avec importante réaction inflammatoire à cellules géantes ; en (c) coloration de Von Kossa (x 100) qui montre un dépôt calcifié au contour irrégulier dans le tissu mou.

prononcée de certaines dents et calcification partielle en pont des cavités pulpaires donnant un aspect bulbeux et court des racines.

Du point de vue radiologique, on note au niveau des articulations atteintes, une hypercondensation siégeant dans les tissus mous péri-articulaires et respectant

l'intron 1 qui interrompt la séquence du site accepteur d'épissage. Les parents et 3 des sœurs sont hétérozygotes pour cette mutation. Seule une de leur sœur est normale et ne porte pas cette mutation. L'arbre généalogique et le profil de séquençage du gène GALNT3 chez les différents membres de cette famille sont montrés à la figure 3.

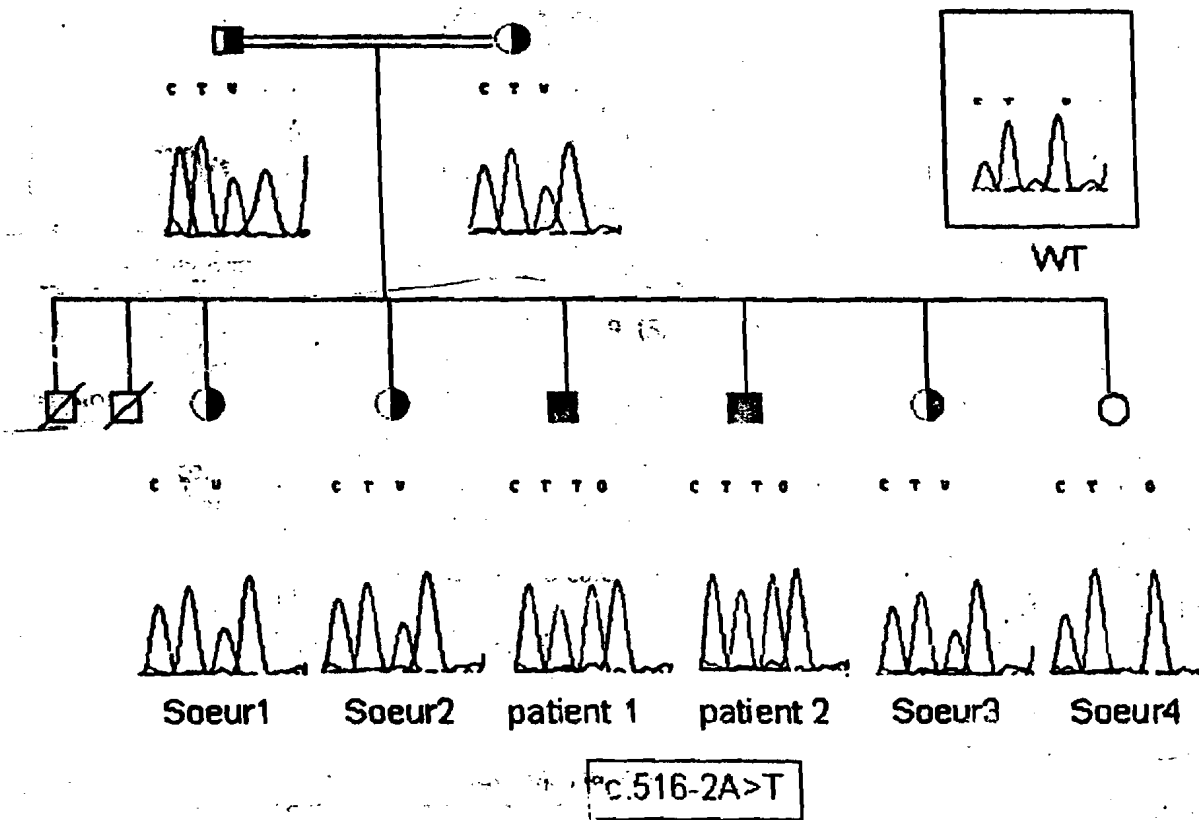


Figure 3 : Arbre généalogique de la famille et analyse de mutation: Les 2 patients sont homozygotes pour la mutation c.516-2A>T du site d'épissage dans l'intron 1 de GALNT3; les parents et 3 soeurs sont hétérozygotes pour la même mutation.

III. DISCUSSION

Le terme « calcinose tumorale » a été dédié pour la première fois par Inclan et collaborateurs en 1943 (1) à une entité clinique déjà décrite par Giard en 1898 (2) puis Duret et collaborateurs en 1899 (3). L'affection fut appelée « lipocalcinogranulomatose » par Deutschlander en 1935 (4). Depuis lors, près de 300 cas sont décrits (5) dans la littérature dont environ une centaine sont admis comme calcinose tumorale familiale n'ayant aucune relation avec une autre maladie systémique (6). On distingue 2 types de calcinose tumorale : la forme sporadique ou calcinose tumorale secondaire, observée lors des complications de certaines atteintes rénales ou dialyses chroniques, suite à des pathologies systémiques (parathyroïdisme primaire, hypervitaminose D, syndromes néoplasiques et sarcoïdose) et la forme familiale ou calcinose tumorale hyperphosphatémiant. Pendant longtemps, la forme familiale de la calcinose tumorale a été considérée comme se transmettant sur un mode autosomique dominant (7). Des travaux plus récents ont démontré que l'affection est plutôt autosomique récessive. Elle réalise une image en miroir de certaines entités nosologiques connues telles que l'hypophosphatémie

liée à l'X (XLH) et les tumeurs hypophosphatémiantes autosomiques dominant (ADHR). Ces affections sont dues à des mutations dans des gènes de régulation de l'homéostasie du phosphate respectivement le PHEX (phosphates regulating gene with homioigy to endopeptidases on the chromosome X) et le facteur de croissance fibroblastique 23 (FGF23) (8, 9). Récemment, des mutations dans les gènes du FGF23 et du UDP-N-acetyl-alpha-D-galactosaminyltransferase 3 (GALNT3) qui codent respectivement pour une protéine potentiellement phosphaturique et une glycosyltransférase associée au Golgi responsable de l'O-glycosylation des protéines naissantes, ont été identifiées par différents auteurs dans des familles souffrant de CFT (10, 11, 12, 13).

Notre étude confirme le caractère autosomique récessif de l'affection et retrouve la mutation homozygote c.516-2A>T, une transversion A → T dans l'intron 1 au niveau du site accepteur d'épissage. Décrite la première fois par Ichikawa et collaborateurs en 2005 (14), cette mutation conduirait à l'élaboration d'une protéine GALNT3 tronquée par décalage du cadre de lecture avec perte de la traduction de l'exon 2 d'où défaut de glycosylation. Ce défaut d'expression de

ette glycosaminyl transférase est la cause moléculaire e la CFT dans cette famille. D'autres mutations dans le ène de GALNT3 et du FGF23 ont été identifiées dans i survenue de la CFT par plusieurs auteurs (11, 15, 16).

Affection essentiellement décrite chez le sujet noir, a CFT a fait l'objet de peu de publications en Afrique ub-sahérienne. Elle est rare en Europe et en Amérique lu nord (7).

Notre observation répond bien à la symptomatologie e la calcinose tumorale familiale.

Au plan radiologique, l'image caractéristique est i condensation, en masse bien limitée, des parties olles des articulations; elle intéresse le plus souvent s articulations des hanches. Cette prédominance u siège trochantérien est retrouvée chez nos deux atients; on parle généralement de maladie des hanches de pierre ». Les coudes, les épaules et moins uvent les genoux et les régions interphalangiennes ont intéressés (17). Les tumeurs sont rarement yométriques (18); tel est pourtant le cas chez l'un des eux patients de cette observation.

Il s'agit d'une calcification où l'hypercondensation teint une matrice composée de logettes; la alcification se développe par sédimentation réalisant ne masse le plus souvent hétérogène d'image lassique en nid d'abeille; cette affection respecte le lus souvent l'os sous jacent et l'espace articulaire (17, 8). Néanmoins, Frishberg et collaborateurs (19) ont ignalé des atteintes osseuses à type d'ostéosclérose econdaire à une réaction périostale.

Outre la présence de stries angioïdes de la rétine ien décrites par plusieurs auteurs dans cette affection, i CFT peut être associée à des calcifications oculaires (0, 21). L'atrophie optique avec reflet fovéolaire xcentré n'a pas été décrite; elle peut être secondaire ux calcifications vasculaires.

L'association d'anomalies odontologiques à type 'hypoplasie dentaire, de racines dentaires bulbeuses t courtes et d'obturation des cavités pulpaires du fait e calcification sont typiques et pathognomoniques e la CFT. Hunter et collaborateurs (22) les premiers ivis d'autres auteurs ont étudié ces anomalies de éveloppement de la dentine associées à la CFT. Mais les anomalies du développement de l'émail en rapport avec i genèse de la CFT telle que l'amélogénèse imparfaite onctuelle observée chez nos deux patients n'ont imais été décrites. Ceci laisse penser que la protéine ALNT3 dont une mutation du gène est observée

chez nos deux patients, interviendrait dans certaines phases de l'embryogenèse de la dent. Les différences morphologiques de cette amélogénèse imparfaite chez les deux patients suggèrent aussi que l'atteinte se serait produite à des périodes embryologiques différentes. Cet aspect de la pathogénie de la CFT mérite d'être approfondi.

L'aspect crémeux, «caséux» du contenu des tumeurs à l'examen macroscopique des pièces d'exérèse chirurgicale, peut faire évoquer à tort une tuberculose. Son analyse spectrométrique en infrarouge a révélé qu'il s'agit d'un dépôt de carapatite (phosphate de calcium carbonaté). Pour certains auteurs, il s'agirait d'un dépôt d'hydroxyapatite (23). Pour d'autres, le contenu des tumeurs serait fait d'un mélange de carbonate de calcium, de phosphate de calcium et de cristaux d'hydroxyapatite (24). Cette différence dans la constitution chimique du contenu des tumeurs dans les différentes études pourrait expliquer la différence dans leur consistance qui peut être soit dure soit molle. En effet la présence de cristaux d'hydroxyapatite pourrait conduire, au contraire de la carapatite, à une ossification du contenu.

L'histologie révèle deux phases d'évolution de l'affection : la phase active est marquée par la présence de macrophages, de cellules géantes et d'autres cellules de type lymphocyto-histiocytaire dans le tissu inflammatoire périlésionnel; il existe aussi une phase inactive marquée par la présence d'un matériel calcifié entouré d'un tissu fibreux s'étendant aux structures adjacentes, sans éléments cellulaires (17). Les deux aspects histologiques peuvent parfois être retrouvés dans la même lésion (25). Le processus pathologique qui aboutit au dépôt calcique dans les tissus mous impliquerait des microhémorragies dues à des lésions vasculaires, suivies d'agrégation d'histiocytes spumeux. Pour Crook et Silver (26), il s'agit d'une nécrobiose du collagène avec formation de kystes et réaction granulomateuse à type de granulome à corps étranger. Les lésions cellulaires se remplissent secondairement, d'un matériel calcique autour duquel se développe une fibrose et parfois une métaplasie osseuse (27, 28).

Au total, notre observation illustre les aspects cliniques et biologiques de la CTF au sein d'une famille d'origine noire africaine et l'hétérogénéité du phénotype dans cette affection encore mal connue. La mutation c.516-2A>T dans le gène GALNT3, l'amélogénèse imparfaite, les calcifications oculaires et le dépôt de carapatite font l'originalité de cette étude. Leur publication pourrait améliorer la connaissance de la pathogénie de cette affection rare.

