

SCHWANOME VULVAIRE : À PROPOS D'UN CAS À LA CLINIQUE UNIVERSITAIRE D'UROLOGIE DE COTONOU

VULVAR SCHWANOMA: REPORT OF ONE CASE AT THE UROLOGY CLINIC OF THE UNIVERSITY OF COTONOU

Hounnasso P.P., Gandaho K.I., Avakoudjo J.D.G., Hodonou R., Ouattara A., Hodonou F J-M., Yevi M, Akpo E.C.

Clinique Universitaire d'Urologie-Andrologie du Centre National Hospitalier et Universitaire Hubert K. MAGA de Cotonou.

*Correspondant :
Gandaho K Isidore ; Chirurgien Urologue CNHU HKM Cotonou
elvhick@yahoo.fr*

Résumé

Le schwannome est une tumeur bénigne développée aux dépens de la gaine de Schwanne. C'est une tumeur rare, de localisation externe exceptionnelle. Nous rapportons un cas de schwannome vulvaire chez une jeune femme de 30ans. Elle avait bénéficié d'une exérèse chirurgicale. Les suites opératoires ont été simples. Aucune récurrence locale n'avait été objectivée après un recul d'un an.

Mots clés : schwannome vulvaire, tumeur bénigne rare.

Abstract

The schwannoma is a benign tumor developed at the expense of the sheath of Schwann. This is a rare tumor, exceptional external location. We report a case of vulvar schwannoma in a young woman of 30 years. She had received a surgical resection. The postoperative course was uneventful. No local recurrence had been objectified after a decline of one year.

Keywords: vulva schwannoma, a rare benign tumor.

Introduction

Le schwannome est une tumeur le plus souvent bénigne qui se développe à partir d'une structure histologique de la fibre nerveuse, la cellule de Schwanne [1]. C'est une tumeur rare [2,3] ; de localisation préférentielle céphalique au niveau des paires crâniennes [2]. Sa localisation périphérique est rare, peut être isolée ou s'inscrire dans le cas d'une fibromatose. Nous rapportons un cas de schwannome de localisation atypique, sus-méatique chez une jeune femme de 30 ans.

Observation

Madame AY., âgée de 30 ans, admise en consultation pour une masse vulvaire entravant le coït. Cette masse évoluait depuis 5 ans, augmentant progressivement de volume. La patiente est mère de 2 enfants tous en bonne santé apparente. L'examen physique retrouve une masse vulvaire pédiculée, obstruant le vestibule vaginal, molle, bosselée, indolore saignant au contact et nécrotique par endroit (Figure 1).

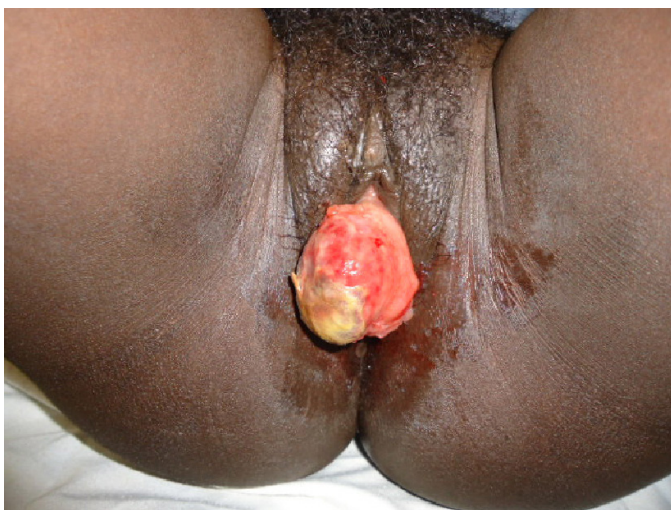

Photo n°1 : Aspect de la tumeur à l'inspection. Remarquez l'aspect ulcéré, nécrotique par

Cette masse surmonte le méat urétral qu'elle n'obstrue pas ; le sondage uréthro-vésical est possible (Figure 2).

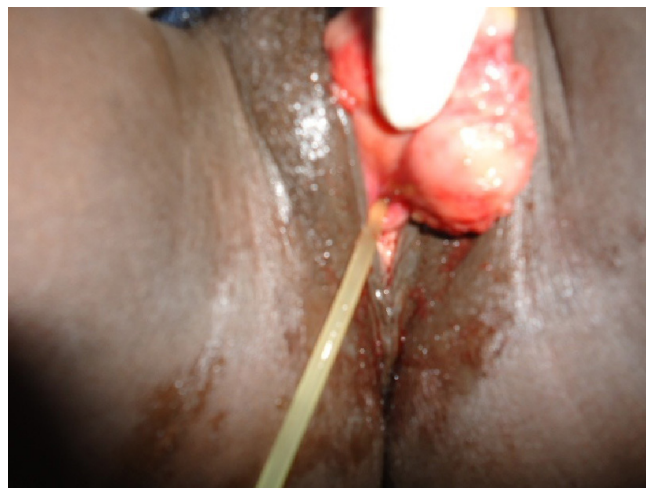

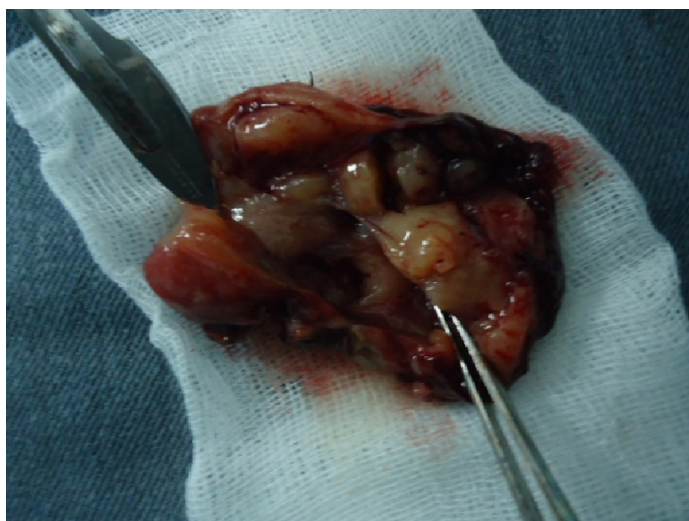
Photo n°2 : Mise en place d'une sonde uréthro-vésicale attestant la perméabilité de l'urètre.

Cette masse semble être en continuité avec la muqueuse urétrale. La ponction de la masse a été blanche. Les hypothèses diagnostiques d'urétrocèle accouché par le méat, de prolapsus muqueux de l'urètre ont été évoquées mais très tôt écartées car manquaient de pertinence. Aucun examen complémentaire n'a été réalisé dans un but diagnostique. Une biopsie exérèse a été décidée après une concertation multidisciplinaire. Sous rachis anesthésie, elle a bénéficié d'une exérèse en monobloc de la tumeur emportant une partie de la muqueuse urétrale saine. Une sonde de Foley Ch16 a été laissée en place pendant 5 jours (Figure 3 et 4).

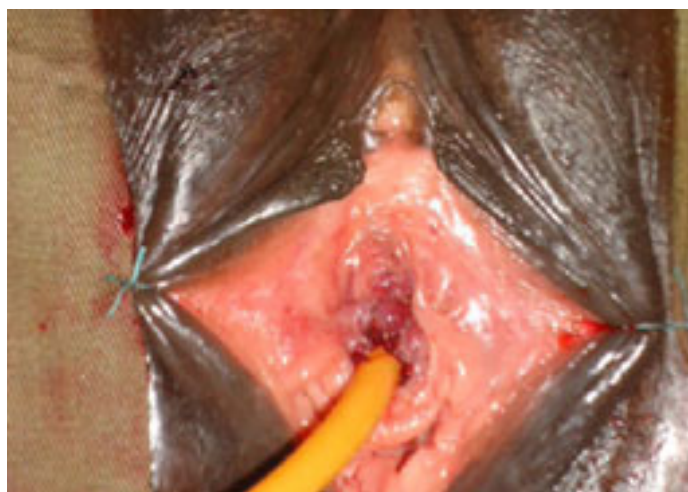

Photo n°3 : Aspect en fin d'intervention

Photo n°4 : Aspect macroscopique de la tumeur



La patiente est sortie au 3ème jour post opératoire. L'examen anatomopathologique de la pièce opératoire a conclu à un schwannome. Aucune récurrence locale n'a été objectivée lors des contrôles effectués à 1 mois, 6 mois puis à un an.

Discussion

Le schwannome est une tumeur bénigne rare. Très peu de cas ont été rapportés à ce jour. Il peut être isolé ou s'intégrer dans le cadre d'une maladie générale comme la neurofibromatose de type 2 [2]. Il siège préférentiellement au niveau des nerfs crâniens mais d'autres localisations ont été rapportées : il peut s'agir du périnée [2], du fémur [3], du thorax [1,4].

Les circonstances de découverte sont diverses et variées : il peut s'agir de la perception d'une masse [2], comme c'est le cas chez notre patiente. D'autres

manifestations sont possibles telle une douleur, une dyspnée en fonction de la topographie [3,4]. Les manifestations hémorragiques sont rares [4]. Le saignement constaté chez notre patiente était minime, sans répercussion sur l'état hémodynamique. La douleur n'est pas retrouvée chez notre patiente; une douleur a été rapportée en cas de localisation osseuse [3].

De par sa localisation, la tumeur peut entraver certaines fonctions, telle que la respiration. Dans notre cas, elle empêchait la copulation ce qui avait d'ailleurs motivé la consultation.

Il s'agit d'une masse tissulaire, molle parfois rénitente. La ponction cependant ne ramène rien, comme c'est le cas chez notre patiente. Aucun examen d'imagerie n'est spécifique au diagnostic, c'est l'examen anatomo-pathologique de la pièce opératoire qui affirme le diagnostic en montrant des cellules fusiformes avec l'antigène anti protéine S 100 positif [5].

Le traitement chirurgical est suffisant pour les formes accessibles et permet une guérison [1,2], comme ce fut le cas chez notre patiente. Cependant certains cas peuvent mettre en jeu le pronostic vital de par leur topographie [4] ou par leur évolution parfois fulgurante [3].

Conclusion

Le schwannome est une tumeur bénigne rare de bon pronostic. Sa prise en charge chirurgicale donne de bons résultats.

REFERENCES

1. Atangana R, Bahebeck J, Eyenga V, Pagbe Jj, Nguimbous J F, Sosso M A. Schwannome thoracique de découverte per opératoire: A propos de deux observations médicales. Médecine d'Afrique Noire 2004 ; 51 (8/9) : 445-6.
2. E. Ravier, J.-G. Lopez, M. Augros, P. Romyc, G. Pugeat. Cas clinique et revue de la littérature : un schwannome périnéal. Prog Urol 2011 ; 21, 360—363.
3. Dendane M A.; Amrani A. ; Gourinda H. ; Alami Z. ; El Medhi T. ; Miri A. Le schwannome malin des membres : à propos d'un cas . Revue maghrébine de pédiatrie 2004 ; 14(1) :37-40.
4. Benelkhaïat R. ; Samkaoui M. A. ; Jgounni R. ; El Idrissi Dafali A. Choc hémorragique révélant un schwannome du médiastin postérieur. À propos d'un cas. Journal maghrébin d'anesthésie-réanimation et de médecine d'urgence. 2009 ; 16(70) : 257-258.
5. V. Molinié. Diagnostic des métastases. Le rôle du pathologiste dans le diagnostic des métastases d'origine urologique. Prog Urol (2008), Suppl. 7, S178-S195.