



Article original

Mission humanitaire de tympanoplastie à l'Hôpital National de Conakry: Résultats anatomo-cliniques et fonctionnels

Humanitarian mission of Tympanoplasty at Conakry National Hospital: anatomoclinical and functional result

A Keïta¹, A Do Santos Zounon², B N Fictim³, M C Kaman¹, I Diallo¹; E Juliane³,
F Braum³, M Fofana⁴, MMR Diallo¹; G Camara¹

Résumé

Introduction : La tympanoplastie est une intervention chirurgicale portant sur l'oreille moyenne et visant à reconstituer le mécanisme d'audition, avec ou sans greffage de la membrane tympanique.

L'objectif de cette étude : était de d'évaluer les résultats anatomo-cliniques et fonctionnels de la tympanoplastie.

Méthodologie : Il s'agissait d'une étude prospective, analytique menée sur une période de six mois (20 janvier au 20 juin 2017) au service ORL de l'Hôpital National de Donka. Au cours de laquelle nous avons colligé 10 patients porteurs d'une otite moyenne chronique à tympan ouvert tous reçus dans le cadre de la mission humanitaire. Tous sélectionnés au cours des consultations ORL.

Résultats : L'âge moyen était de $36,60 \pm 10,34$ ans avec un sex-ratio de 1,5. L'otorrhée a été retrouvée chez 9 patients suivie de l'hypoacousie (5 patients). L'atteinte a été bilatérale (6 cas). La durée d'évolution était supérieure à 3 ans chez 7 patients. La perforation tympanique était subtotale dans sept

cas. La principale indication était l'otite moyenne chronique à tympan ouvert chez 9 patients. L'intensité de la perte auditive a été significativement améliorée par l'intervention. La tympanoplastie de type I et II ont été les plus utilisées. Le gain audiométrique moyen (audiométrie préopératoire versus audiométrie à trois mois post-opératoire) a été de 35dB ($p < 0,00005$).

Conclusion : L'otite moyenne chronique suppurative (OMCS) est un problème de santé publique se compliquant par la perforation de la membrane tympanique. Ainsi la greffe du tympan ou myringoplastie est l'intervention permettant la fermeture de cette perforation.

Mots clés : Otite moyenne chronique, Tympanoplastie, Otorhinolaryngologie

Abstract

Introduction: Tympanoplasty is a surgical procedure involving the middle ear to reconstruct the hearing mechanism, with or without grafting of the tympanic membrane.

The objective of this study was to evaluate the anatomic-clinical and functional results of tympanoplasty.

Methodology: This was a prospective, analytical study conducted over a six-month period (20 January to 20 June 2017) at the ENT department of the Donka National Hospital. During which we collected 10 patients with chronic otitis media with an open tympanum, all received during the humanitarian mission. All selected during ENT consultations.

Results: The mean age was 36.60 ± 10.34 years with a sex ratio of 1.5. Oorrhoea was found in 9 patients followed by hypoacusis (5 patients). The attack was bilateral (6 cases). The duration of evolution was greater than 3 years in 7 patients. The tympanic perforation was subtotal in seven cases. The main indication was chronic otitis media with open eardrum in 9 patients. The intensity of the hearing loss was significantly improved by the intervention. Tympanoplasty type I and II were the most used. The mean audiometric gain (preoperative audiometry versus audiometry at 3 months postoperatively) was 35 dB ($p < 0.00005$).

Conclusion: Chronic suppurative otitis media (OMCS) is a public health problem complicated by the perforation of the tympanic membrane. Thus the tympanic transplant or myringoplasty is the intervention allowing the closure of this perforation.

Keywords: Chronic otitis media, Tympanoplasty, Otorhinolaryngology

Introduction

La tympanoplastie est une opération d'éradication de la maladie dans l'oreille moyenne visant à reconstituer le mécanisme d'audition, avec ou sans greffage de la membrane tympanique [1]

La procédure chirurgicale tympanoplastie a atteint un état de l'art au fil des ans. Diverses techniques ont été tentées afin d'obtenir de meilleurs résultats avec une meilleure audition [2-4]. À ce jour, l'aponévrose temporale et le péricondre restent les matériaux les plus couramment utilisés pour la fermeture des perforations de la membrane tympanique (MT), et la reconstruction réussie est d'environ 90% dans les tympanoplasties de base [5]. C'est une intervention de pratique courante en chirurgie ORL du fait de l'incidence élevée de la pathologie otologique infectieuse dans la population [6].

L'otite moyenne chronique suppurative (OMCS) est un problème de santé publique largement répandue présentant une otalgie, l'inconfort, l'otorrhée, les traumatismes psychologiques et des perforations de la membrane tympanique [7]. Elle peut entraîner une perte d'audition conductrice jusqu'à 60 db, qui est considéré comme un handicap grave [8,9]. Il affecte 0,5 à 30% toutes les communautés et plus de 20 millions de personnes du monde entier sont touchés par la maladie [10,11].

Ainsi, le but de cette étude est d'évaluer les résultats anatomo-cliniques et fonctionnels de la tympanoplastie.

Méthodologie

Il s'agissait d'une étude prospective, analytique menée sur une période de six mois allant du 20 janvier au 20 juin 2017 au service d'Oto-Rhino-Laryngologie et Chirurgie Cervico – Faciale (ORL-CCF) de l'Hôpital National de Donka (HND). Ont été inclus tous les patients reçus dans le cadre de la mission humanitaire dont l'âge est supérieur à 8 ans et porteur d'une otite moyenne chronique à tympan ouvert. Ont été exclus ceux dont l'oreille moyenne est demeurée purulente malgré le traitement médical. Les

patients ont été sélectionnés lors des consultations ORL et en fonction de leur bas niveau socio-économique. Une fiche d'enquête a été élaborée et a permis le recueil des données sociodémographiques, cliniques, et thérapeutiques. L'analyse des données a été réalisée à l'aide du logiciel Epi-Info 7.2.0. La corrélation entre les résultats pré et post tympanoplastie a été étudiée à l'aide du test de Chi-2. Le seuil de significativité "p" a été fixé à 0,05. Les enquêtés ont été informés sur l'utilisation des données et ont décidé librement de participer à l'étude. Les informations collectées ont été utilisées dans un but scientifique tout en respectant le code de déontologie.

Résultats

Au total 10 patients ont été inclus dans l'étude. Ils ont tous bénéficié d'une tympanoplastie effectuée dans la période d'étude.

Paramètres sociodémographiques

La tranche d'âge la plus représentée était celle comprise entre 46-60 ans 3 (30%). L'âge moyen était de $36,60 \pm 10,34$ ans avec des extrêmes de 08 et 72 ans. L'échantillon a été composé de six hommes (60%) et quatre femmes (40%) soit un sexe ratio de 1,5. Ils provenaient autant de la zone rurale que de la zone urbaine (n=5, 50%). Nous avons dénombré sept (07) sujets mariés, deux (02) célibataires et un (01) veuf. Les professions déclarées étaient "fonctionnaires" (03 cas), "ouvriers" (03 cas) mais aussi "élève" (02 cas) et "ménagère" (02 cas).

Paramètres cliniques

Les principaux symptômes cliniques étaient l'otorrhée (9 patients) suivie de l'hypoacousie (5 patients), et l'otalgie (4 patients). L'oreille pathologique était gauche chez six patients et droite chez quatre patients. L'atteinte a été surtout bilatérale (6 cas) mais aussi unilatérale gauche (2

cas) et droite (2 cas). La durée d'évolution était supérieure à 3 ans chez 7 patients et située entre 2 et 3 ans chez les 3 autres patients. Neuf patients sur 10 avaient un antécédent d'otite moyenne aiguë à répétition dans l'enfance. La perforation tympanique était subtotale dans sept cas et postéro-supérieure dans trois cas. Avec une atteinte unilatérale droite (4 cas) et gauche (4 cas). La principale indication était l'otite moyenne chronique à tympan ouvert chez neuf patients. Un seul patient était porteur de cholestéatome. L'intensité de la perte auditive a été significativement améliorée par l'intervention (Tableau II).

Tableau I : répartition des patients selon l'âge

Age	Effectifs	%
<15	2	20,00
16-30	2	20,00
31-45	2	20,00
46-60	3	30,00
>60	1	10,00
Total	10	100
Age moyen = 36,60 ans		Extrême d'Age= 08-62 ans

Tableau II : Répartition des patients selon le type de surdité et la latéralité.

Variables	Pré-Tympanoplastie		Post-Tympanoplastie		P-Value
	Eff (10)	%	Eff (7)	%	
Type de surdité					
Transmission	8	80	4	57,14	0,95
Mixte	2	20	0	00,00	
Perception	0	00	3	42,85	
Latéralité					
Oreille droite	02	20	03	75,00	0,05
Oreille gauche	02	20	01	25,00	
Bilatérale	06	60	00	00,00	

Tableau III : Répartition des patients selon l'intensité de la perte auditive

Classification Intensité surdité	Pré-Tympanoplastie		Post-Tympanoplastie		P- Value
	Eff	%	Eff	%	
Légère	00	00,00	03	42,85	0,05
Moyenne	08	80,80	01	14,28	
Sévère	02	20,20	00	00,00	
Normal	00	00,00	03	42,85	
Total	10	100	7	100	

Tableau IV : Répartition des patients selon les résultats Anatomiques et Fonctionnel post tympanoplastie

Evaluation des Résultats post op	R. Anatomique		R. Fonctionnel		P- Value
	Eff	%	Eff	%	
Normal	5	71,42	03	42,85	0,01
Pathologique	2	28,57	04	57,14	
Total	7	100	7	100	

Tableau V : Répartition des patients selon les résultats Anatomiques et Fonctionnel post tympanoplastie en fonction de la technique chirurgicale

Résultats Technique Chirurgicale	R. Anatomique		R. Fonctionnel		P- Value
	Normal	Pathologique	Normal	Pathologique	
Overlay	4	1	2	3	0,95
Underlay	1	1	1	1	
Total	5	2	3	4	

Paramètres thérapeutiques

L'intervention chirurgicale était une myringoplastie chez sept patients, une tympanoplastie de type II chez trois patients. Le patient atteint de cholestéatome diffus de l'oreille moyenne a bénéficié d'une mastoïdectomie avec ossiculoplastie.


L'abord chirurgical a été la voie postéro-supérieure dans les dix cas. La durée d'hospitalisation a été une nuitée chez six patients et deux jours avec chez quatre patients.

Tous nos patients opérés ont bénéficié d'une association d'analgiques (paracétamol: 60mg/kg/jour pendant 2 jours), d'antibiotiques (Amoxicilline + Acide Clavulanique : 80 mg/kg/jour pendant 8 jours) et de gouttes auriculaires (Ofloxacin solution auriculaire : 4 gouttes x 2 / jour dans l'oreille pendant 15 jours).

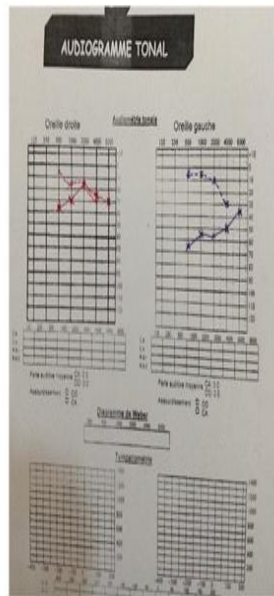
L'évolution a été favorable marquée chez tous les patients par l'arrêt des otorrhées, l'intégrité anatomique du tympan, et la restauration de l'audition confirmée à l'audiométrie post-opératoire réalisée à trois mois de la chirurgie. Le gain audiométrique moyen (audiométrie préopératoire versus audiométrie à trois mois post-opératoire) a été de 35dB ($p < 0,00005$).

1- Madame C

Avant tympanoplastie

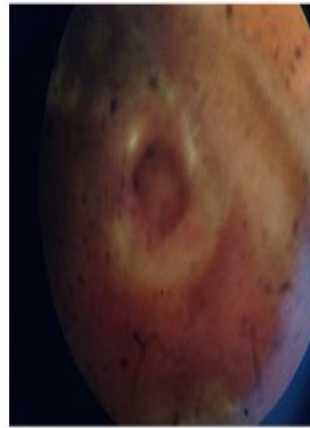

Après tympanoplastie

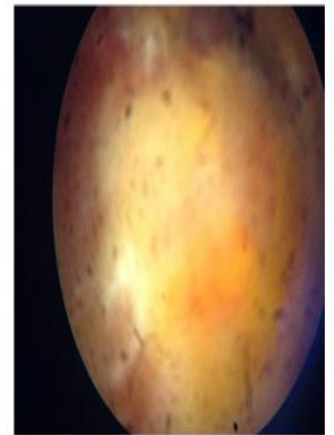


1- Madame C

Avant tympanoplastie

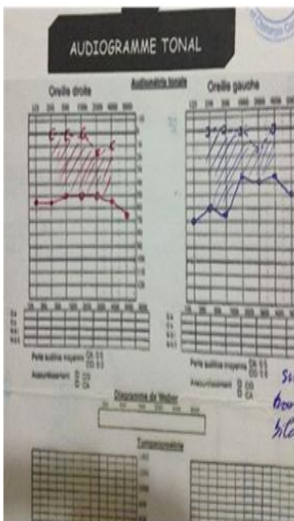


Après tympanoplastie

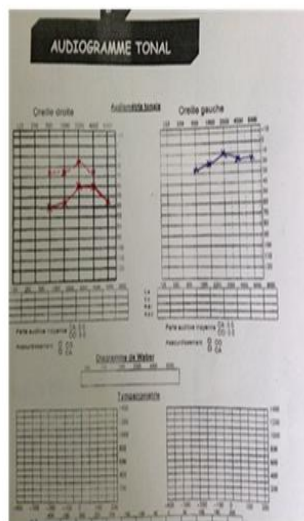


2- Monsieur D

Avant tympanoplastie

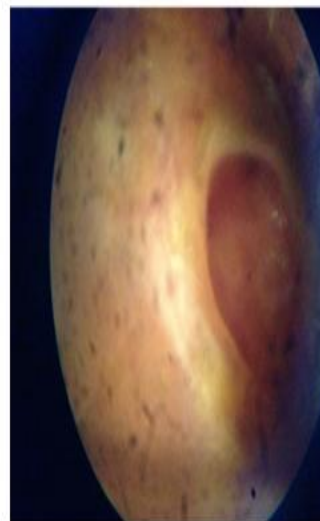


Après tympanoplastie

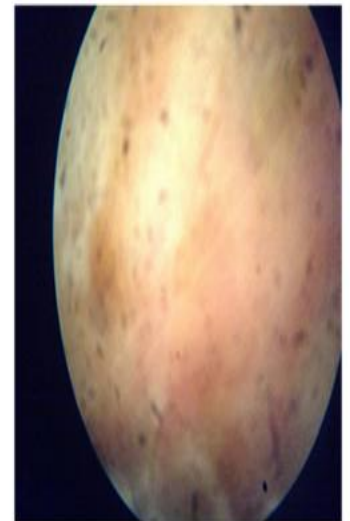


4. Monsieur D

Avant tympanoplastie



Après tympanoplastie



Discussion

Cette étude prospective analytique d'une durée de six mois a inclus dix patients reçus et suivis pour otite moyenne chronique dans le cadre d'une mission humanitaire au service D'ORL-CCF du CHU Donka à Conakry en Guinée.

La tranche d'âge la plus représentée était celle comprise entre 46-60 ans 3 (30%). L'âge moyen était de $36,60 \pm 10,34$ ans. Ce résultat est supérieur à ceux de Lima JCB et al. [12] en 2011 qui ont rapporté un âge moyen de 30,3 ans avec des extrêmes de 10 à 69 ans. Tandis que notre âge moyen est comparable à celui rapporté par Masoud N. et al. [8] en Iran en 2016 qui ont trouvé un âge moyen de 33,60. Ce résultat pourrait se justifier par la prédominance des otites moyennes chroniques à cet âge. Notre échantillon était constitué de six hommes et quatre femmes contrairement à celui de Lima JCB et coll. [12] en 2011 qui avaient trouvé une légère prédominance féminine (51%). La répartition des patients selon la provenance rurale ou urbaine a été équitable. Cela pourrait se justifier par le fait que le service d'ORL est le plus grand centre de référence des différentes structures sanitaires du pays et quelle se trouve en milieu urbain. Les Mariés étaient les plus représentés 7 (70%) suivi des célibataires 2 (20%).

Les principaux motifs de consultation ont été respectivement l'otorrhée, l'hypoacousie, et l'otalgie. Ce résultat est comparable aux données de la littérature [12]. La perturbation de la fonction auditive liée à la perforation tympanique et/ou infection de l'oreille moyenne expliquerait ce résultat. Selon les manifestations auditives l'atteinte bilatérale était la plus représentée avec 6 cas. A noter que l'atteinte unilatérale gauche et droite représentaient chacun (2 cas ; 20%). Notre

étude est différent de celui de Gaurav B. et Rashmi G. [13] en Inde en 2015 qui ont rapporté que l'atteinte bilatérale était la moins représentée (18%). Parmi nos enquêtes, 7 (70%) avait une durée d'évolution supérieure à 3 ans et 90% de nos patients avaient un ATCD d'otite moyenne à répétition. La méconnaissance de la population au sujet des mesures de prise en charge adéquate des pathologies infectieuses de l'oreille notamment les OMC pourrait expliquer ce constat. Plus de la moitié des perforations tympaniques était subtotale (7 cas; 70%), avec une atteinte unilatérale droite (4 cas) et gauche (4 cas). Notre résultat est contraire à celui de Masoud N. et al. [8] en Iran en 2016 qui ont rapporté une prédominance de la perforation centrale (56% ; n=34) suivi de la perforation subtotale (43% ; n=26). Le siège de la perforation dépendrait certainement du foyer initial du processus infectieux.

La tympanoplastie de type I a été la plus réalisée (70%) suivi de la tympanoplastie de type II (30%), l'ossiculoplastie et la mastoïdectomie représentait 2 (20%). Notre résultat est comparable à celui de Sharankumar S. [1] en Inde en 2012 qui avait trouvé une prédominance de tympanoplastie de type I (74%). Cette prédominance serait liée par le fait que la majeure partie de nos patients avaient un défaut de la membrane tympanique, alors que l'oreille moyenne était d'aspect normal. L'otite moyenne chronique à tympan ouvert (9 cas) a été la principale indication associée à 1 cas de cholestéatome. Notre résultat est différent de celui Dornhoffer J. [5] en 2003 qui a trouvé que le cholestéatome était l'indication première (35%). Le siège de la tympanoplastie était à prédominance gauche dans 6 cas (60%) et droite chez 4 (40%). La décision d'opérer une oreille était principalement basée sur le degré d'altération de la fonction auditive. Ce résultat confirme les données

de la littérature qui stipule qu'il faut toujours opéré en premier lieu l'oreille la plus affectée.

L'audiogramme a été réalisé chez tous nos patients par contre au cours de la surveillance post opératoire seulement 7 patients ont pu faire l'audiogramme qui a été réalisée au 3^{ème} mois. Les 3 autres ont été perdus de vue. Nous avons noté une prédominance de la surdité de transmission en pré-tympanoplastie 8 (80%) et 3 (30%) en post tympanoplastie. Nous avons constaté que 3 patients (30%) ont récupéré leur audition ($p=0,95$) et le siège des surdités était quasiment équitable ($p=0,05$). Tous nos patients ont obtenu une amélioration significative sur l'intensité de leur surdité. Ils sont passés de la surdité moyenne et sévère à l'audition normal, à la surdité légère et moyenne ($p=0,05$). Ce qui signifie que le résultat fonctionnel dépendrait du résultat anatomique. Nous avons obtenu une récupération anatomique Chez 5 (71,42%) et fonctionnel chez 3 (42,85). Ce qui signifie que les 4 autres qui ont un audiogramme encore pathologique récupéreront leur audition au fur du temps ($p=0,01$). Cela s'expliquerait par le fait que le résultat fonctionnel dépendrait du résultat anatomique. La technique Overlay a été la plus utilisé dans notre étude avec 6 cas (60%). Il ressort que les résultats anatomiques et fonctionnels ne dépendait pas de la technique chirurgicale ($p=0,95$).

Tous nos patients avaient bénéficié du cartilage du tragus associé à l'aponévrose temporale comme greffon 8 (80%) et le fascia 2 (20%). Notre résultat est comparable à celui de Dornhoffer J. en 2003 dans son étude, qui à rapporter que le cartilage a été le matériel de greffe le plus utilisé (100%) [5]. Cela pourrait s'expliquer par ses qualités physiques rendent son utilisation facile notamment après étalement et séchage.

Conclusion

L'otite moyenne chronique suppurative (OMCS) est un problème de santé publique largement répandue présentant une otalgie, l'inconfort, l'otorrhée, les traumatismes psychologiques et des perforations de la membrane tympanique. Ainsi la greffe du tympan ou myringoplastie est l'intervention la plus pratiquée en Otologie et constitue la touche finale de la plupart des interventions otologiques portant sur une otite moyenne chronique.

Le traitement adapté et bien conduit des otites moyennes aiguës constitue le moyen de prévention le plus adéquat aux perforations tympaniques d'origine infectieuse.

*Correspondance

Abdoulaye Keïta
(abdoulayeorl@gmail.com)

Reçu: 19 Mars, 2018 ; Accepté: 04 Avril, 2018; Publié: 11 Avril, 2018

¹Service ORL Hôpital National Donka, Conakry, Guinée

²S Service ORL Hôpital d'Instruction des Armées - Centre Hospitalier Universitaire; 01 BP: 517 Cotonou, Bénin

³Clinique Médipôle Garonne, 270 Rue Léon Joulin, Toulouse, France

⁴Service ORL Hôpital Régional Kankan, Conakry, Guinée

© Journal of african clinical cases and reviews 2018

Conflit d'intérêt: Aucun

Références

- [1] Shetty S. Pre-Operative and Post-Operative Assessment of Hearing following Tympanoplasty. *Indian J Otolaryngol Head Neck Surg.* déc 2012;64(4):377-81.
- [2] Singh NK, Nagpure PS, Yadav M, Chavan S. Comparative Study of Permeatal Sandwich Tympanoplasty and Postaural Underlay Technique. *J Clin Diagn Res JCDR.* avr 2016;10(4):MC01-MC04.
- [3] Wullstein H. Die Tympanoplastik als gehörverbessernde Operation bei Otitis media chronica und ihre Resultate. In: *Proc Fifth Internat Congress Oto-Rhino-Laryngol.* 1953.
- [4] Wullstein H. Theory and practice of tympanoplasty. *The Laryngoscope.* août 1956;66(8):1076-93.
- [5] Dornhoffer J. Cartilage tympanoplasty: indications, techniques, and outcomes in a 1,000-patient series. *The Laryngoscope.* nov 2003;113(11):1844-56.
- [6] 42-09.pdf [Internet]. [cité 18 nov 2017]. Disponible sur: http://scolarite.fmp-usmba.ac.ma/cdim/mediatheque/e_theses/42-09.pdf
- [7] Raghuwanshi SK, Asati DP. Outcome of Single-Sitting Bilateral Type 1 Tympanoplasty in Indian Patients. *Indian J Otolaryngol Head Neck Surg.* déc 2013;65(Suppl 3):622-6.
- [8] Naderpour M, Moghadam YJ, Ghanbarpour E, Shahidi N. Evaluation of Factors Affecting the Surgical Outcome in Tympanoplasty. *Iran J Otorhinolaryngol.* mars 2016;28(85):99.
- [9] 9Bhusal CL, Guragain RP, Shrivastav RP. Frequency dependence of hearing loss with perforations. *JNMA J Nepal Med Assoc.* déc 2007;46(168):180-4.
- [10] Kolo ES, Ramalingam R. Hearing Results Post Tympanoplasty: Our Experience with Adults at the KKR ENT Hospital, India. *Indian J Otolaryngol Head Neck Surg.* déc 2014;66(4):365-8.
- [11] Sade J, Berco E, Buyanover D. Ossicular damage in chronic middle ear inflammation, in J Sade. *Cholesteatoma and mastoid surgery.* 1982. 12 p. (Amsterdam kugler).
- [12] Lima JCB de, Marone SAM, Martucci O, Gonçalves F, Silva Neto JJ da, Ramos ACM. Evaluation of the organic and functional results of tympanoplasties through a retro-auricular approach at a medical residency unit. *Braz J Otorhinolaryngol.* avr 2011;77(2):229-36.
- [13] Batni G, Goyal R. Hearing Outcome After Type I Tympanoplasty: A Retrospective Study. *Indian J Otolaryngol Head Neck Surg.* mars 2015;67(1):39-42.

Pour citer cet article:

Keïta Abdoulaye Santos Zounon A Do, Fictim B N et al Mission humanitaire de tympanoplastie à l'Hôpital National de Conakry: Résultats anatomo-cliniques et fonctionnel. *Jaccr Africa.* 2018; 2(2): 209-216.