



DIAGNOSTIC D'UNE MYOCARDITE AIGUE EN PERIODE DE COVID 19 DANS UN PAYS A PLATEAU TECHNIQUE LIMITE : REFLEXION ATOUR D'UN CAS.

Hounkponou Murielle¹, Adjagba Philippe¹, Sonou Arnaud¹, Segla Ulrich¹, Kekin Emmanuelle¹, Dohou Hugues², Codjo Léopold², Sonia Adjadohoun³, Kuassi Amoussou-Guenou⁴, Houenassi Dédonougbo Martin¹

¹ Clinique Universitaire de Cardiologie, CNHU- HKM, Université d'Abomey-Calavi (UAC), Cotonou, Bénin

² Clinique Universitaire de Cardiologie, CHUDBA, Université de Parakou, Bénin

³ Clinique Universitaire d'Imagerie et de Radiodiagnostic, CNHU-HKM, Université d'Abomey-Calavi (UAC), Cotonou, Bénin

⁴ Unité d'Enseignement de Biophysique et médecine nucléaire, Faculté des Sciences de la Santé, Université d'Abomey-Calavi, Cotonou, Bénin.

Adresse de correspondance : Email : kayivi2003@yahoo.fr

RESUME

L'infection au Coronavirus 2 peut se manifester dans ses formes graves par des atteintes cardio-vasculaires. Le test RT-PCR (Reverse Transcription Polymerase Chain Reaction) est la référence diagnostique de cette nouvelle pathologie. Réalisé dans les délais requis, il permet la confirmation de la présence de l'affection. Nous rapportons le cas d'un patient de 66 ans. Ses antécédents comportent une HTA ancienne et de nombreuses comorbidités cardiaques telles qu'une cardiomyopathie dilatée, une bioprothèse en position mitrale ainsi qu'un défibrillateur automatique implantable pour hyperexcitabilité ventriculaire majeure. Il a présenté une dyspnée, une toux et une fièvre. La persistance des signes pulmonaires malgré une antibiothérapie bien conduite a fait suspecter une insuffisance cardiaque. Hospitalisé deux semaines après le début des symptômes, la présence d'anomalies électriques, écho cardiographiques et un taux de troponine I élevé font évoquer une myocardite aigue. Une infection au SARS-CoV 2 est fortement suspectée et est retenue devant des lésions scannographiques pulmonaires en verre dépoli typiques mais peu étendues. Les 2 tests RT-PCR réalisés à J15 puis à plus d'un mois après le début des symptômes sont revenus négatifs. L'évolution clinique sous traitement a été exceptionnellement favorable avec exéat du patient après 12 jours d'hospitalisation.

Mots clés : SARS-Cov-2, myocardite, RT-PCR, Bénin.

ABSTRACT

Serious cardiovascular damage can occur during infection with Coronavirus 2. The RT-PCR (Reverse Transcription Polymerase Chain Reaction) is the biological test to confirm the diagnosis of this new pathology. When the test is done on time, it allows confirmation of the presence of the SARS-Cov-2 infection. We report the case of a 66-year-old patient. His history includes high blood pressure disease and numerous cardiac co-morbidities such as dilated cardiomyopathy, a bioprosthesis in the mitral position and an implantable automatic defibrillator for major ventricular hyperexcitability. He consulted for dyspnea, cough and fever. The persistence of pulmonary signs despite an adapted antibiotic therapy suggested heart failure. Hospitalized two weeks after the onset of symptoms, the presence of electrical ultrasound abnormalities and high troponin I level suggest acute myocarditis ; SARS-CoV 2 infection is strongly suspected in front of typical but not extensive frosted glass lung lesions on a CT scan. 2 RT-PCR tests carried out 15 days and 1 month after the onset of symptoms are negative. The clinical evolution under treatment was exceptionally favorable with the exeat medical of the patient after 12 days of hospitalization.

Key words: SARS-CoV-2, myocarditis, RT- PCR, Benin

INTRODUCTION

L'émergence d'une nouvelle pathologie virale, l'infection au Coronavirus 2 (Coronavirus disease ou COVID 19) constitue l'un des plus grands défis sanitaires actuels de la communauté sanitaire mondiale (1). Apparue à Wuhan en Chine dans la province de Hubei en Décembre 2019, cette infection devenue très rapidement une pandémie selon l'OMS dès le 11 Mars 2020 se caractérise surtout par un syndrome de détresse respiratoire aigu (Severe Acute Respiratory Syndrom Coronavirus 2 ou

SARS-Cov-2) dans les cas sévères (2). Ce syndrome n'est pas la seule forme grave de la maladie. En effet, sur les premières séries de patients atteints en Chine, des complications telles que les atteintes cardiaques aiguës sont retrouvées chez environ 7% à 12% des patients hospitalisés dont 22% ont nécessité une prise en charge en unité de soins intensifs. Ces atteintes cardiaques aiguës sont caractérisées par une élévation des bio marqueurs cardiaques avec classiquement, une élévation de la troponine I ultrasensible au-delà du 99^{ème} percentile des valeurs de références, ou des modifications

électriques ou échographiques récentes. Ainsi des myocardites ou des syndromes coronaires aigus peuvent survenir au cours de la COVID 19, grevant aussi le pronostic des patients atteints (1, 3). Le diagnostic de myocardite aigue est évoqué classiquement devant un patient présentant des signes récents d'insuffisance cardiaque en l'absence de maladie coronaire ou valvulaire évolutive (4). La recherche étiologique nécessite la réalisation de nombreux tests viraux. Le Bénin, pays d'Afrique sub saharienne à plateau technique limité est touché comme l'ensemble des pays du monde par la pandémie actuelle. Le pays a rapporté plus de 2000 cas de patients atteints de COVID-19 en quelques mois (5) et a adopté comme stratégie de confirmation diagnostique le test RT-PCR (Reverse Transcription Polymerase Chain Reaction), qui est le gold standard (5, 6). Un RT-PCR positif sur des prélèvements naso pharyngés confirme ainsi la présence d'une infection au SARS-Cov-2. Mais ces tests peuvent être négatifs même en cas de forte suspicion d'infection à la COVID 19 (6).

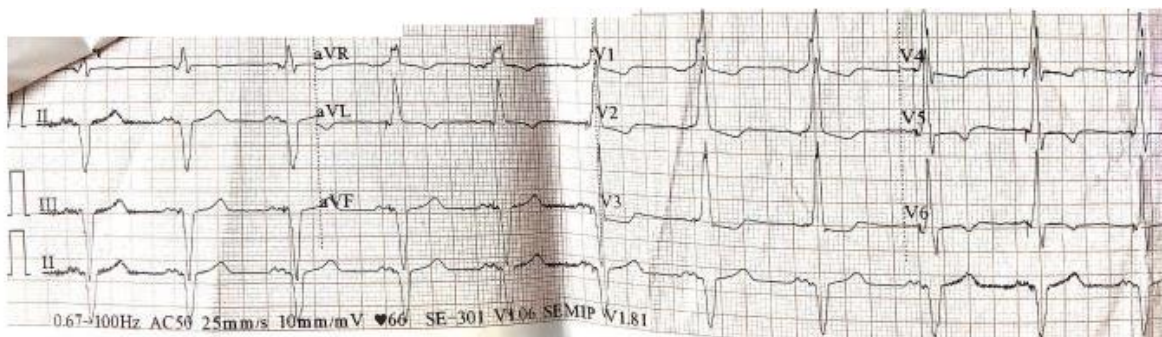
Nous rapportons un cas de myocardite aigue survenue chez un patient fragile, ayant de nombreuses comorbidités cardiaques.

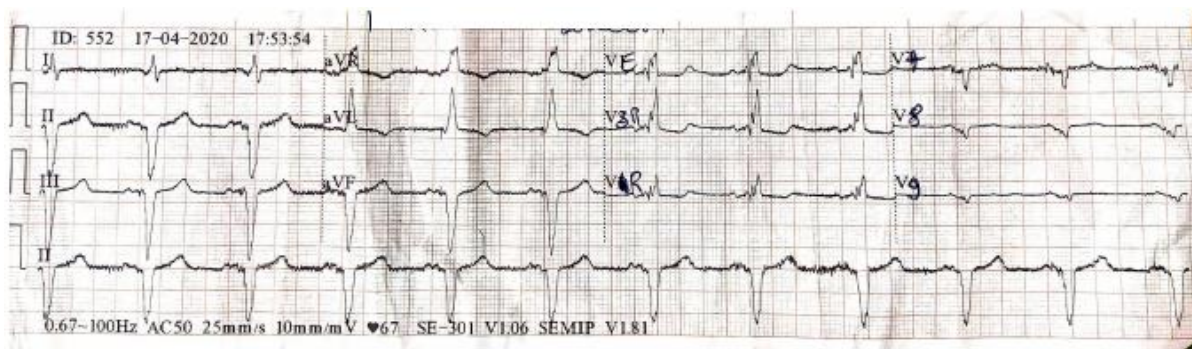
Cas clinique

Le patient, de sexe masculin, âgé de 66ans, avec un poids de 83 kg pour une taille de 1,78m a été admis dans le service de cardiologie du Centre National Hospitalier et Universitaire HKM (CNHU-HKM) de Cotonou le 17 Avril 2020 pour dyspnée d'effort et toux évoluant depuis deux semaines. Ce patient, bien suivi, hypertendu depuis de nombreuses années est porteur d'une cardiomyopathie dilatée à coronaires saines avec de multiples épisodes de décompensation cardiaque. Il porte également une bioprothèse en position mitrale depuis 2 ans

pour insuffisance mitrale sévère ainsi qu'un défibrillateur automatique implantable (DAI) triple chambre mis en place en prévention secondaire pour hyperexcitabilité ventriculaire grave. Ses autres antécédents cardiologiques sont une fibrillation atriale paroxystique et un accident vasculaire cérébral ischémique. L'histoire clinique initiale retrouvait une dyspnée d'effort stade 2 à 3 de la New York Heart Association (NYHA) avec des accès nocturnes de dyspnée paroxystique. Une fièvre et une toux avec expectorations jaunâtres s'y associent quelques jours plus tard. L'examen clinique retrouvait un syndrome bronchique bilatéral prédominant à droite. La saturation en oxygène était à 98% en air ambiant. Une double antibiothérapie (Céfixime 400 mg par jour en 2 prises et Spiramicyne 6 millions d'unités par jour en 2 prises) fut mise en route pour la prise en charge d'une bronchopneumopathie bilatérale (confirmée par une radiographie pulmonaire) en ambulatoire sept jours avant son entrée en hospitalisation.

La persistance de la toux et de la dyspnée après une semaine de double antibiothérapie motive son admission en hospitalisation pour suspicion d'insuffisance cardiaque, confirmée par un taux élevé de la NT proBNP (supérieur à 25000 pg/ml, pour une norme à 125pg/ml). L'examen clinique à l'entrée met en évidence un syndrome discret d'insuffisance cardiaque gauche et un syndrome bronchique unilatéral droit avec une saturation en oxygène à 95% en air ambiant. Il n'y avait pas de fièvre ni de douleurs thoraciques. La tension artérielle (TA) était normale à 134/84mmHg. L'Electrocardiogramme (ECG) à l'admission retrouvait un rythme électro entraîné, avec des anomalies de repolarisation quasi diffuses (dans les territoires antérieur étendu, en basal et celui du ventricule droit) inexistantes sur les ECG antérieurs. (Figures 1 et 2).





Figures 1 et 2 : Troubles de repolarisation à l'ECG (territoires antérieur étendu, basal et ventricule droit)

Aucune arythmie cardiaque n'a été détectée au contrôle du DAI. Une altération de la fraction d'éjection ventriculaire gauche (FEVG) et une hypocinésie diffuse également inexistantes 5 mois auparavant sont retrouvées à l'Échographie Doppler cardiaque (FEVG à 54% en Novembre 2019 et à 20% le 17/04/2020) chez ce patient à coronaires saines ; il n'y avait pas de dysfonction de la prothèse mitrale. Les anomalies électriques et écho cardiographiques diffuses font évoquer une myocardite aiguë. Un dosage de la troponine I ultra sensible (US) retrouve un taux initial à 819ng /ml à J3 d'hospitalisation avec une cinétique ascendante (**figure 3**).

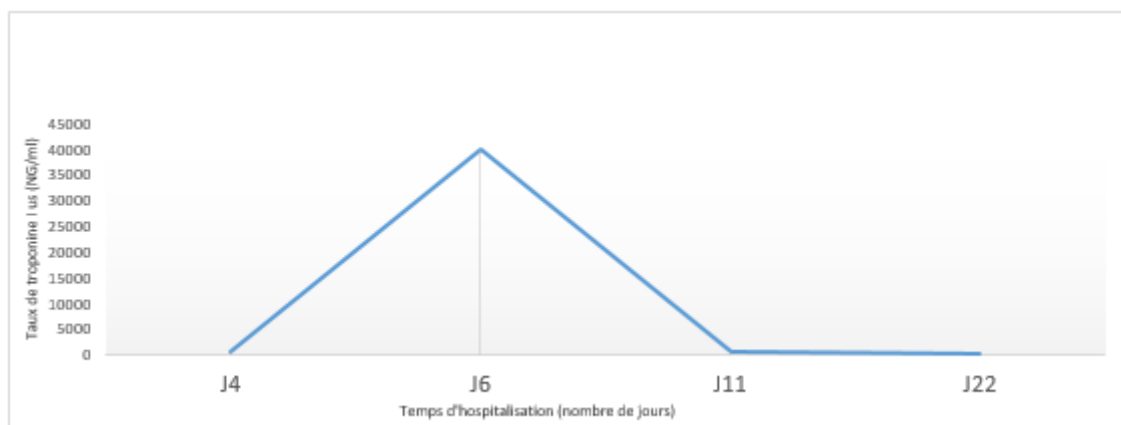


Figure 3 : Evolution du taux de troponine I ultra sensible en hospitalisation

Ni des tests viraux, ni une imagerie par résonance magnétique cardiaque, de même qu'une biopsie myocardique n'ont pu être réalisés en l'absence de plateau technique suffisant. Les résultats des bilans biologiques réalisés sont résumés dans le **tableau I**.

Tableau I : Autres bilans biologiques du patient

	Valeurs du patient
NT Pro BNP (pg/ml)	Supérieur à 25000 (X 200 valeur normale pour l'âge)
Taux d'hémoglobine (Grammes/l)	10,5
Nombre de globules blancs (millions /l)	5,38
Neutrophiles (%)	67,4
Lymphocytes (%)	18,4
Plaquettes (milles/l)	306
CRP (mg/l)	24mg/l
PCR (test 1)	Négatif
PCR (test 2)	Négatif
Score de PARIS	4

Une infection au SARS-CoV-2 est suspectée dans un contexte de pandémie COVID 19. Le score de PARIS à 4 (6) a fait évoquer une forte probabilité d'infection à la COVID 19. Un scanner thoracique retrouve des lésions pulmonaires bilatérales en verre dépoli peu étendues en postéro basal (**Figures 4 et 5**).

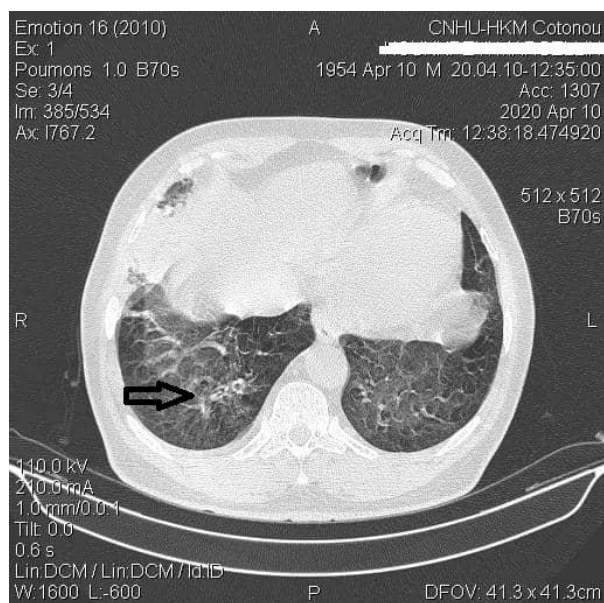


Figure 4 : Scanner thoracique en fenêtre parenchymateuse, images de verre dépoli (flèche)

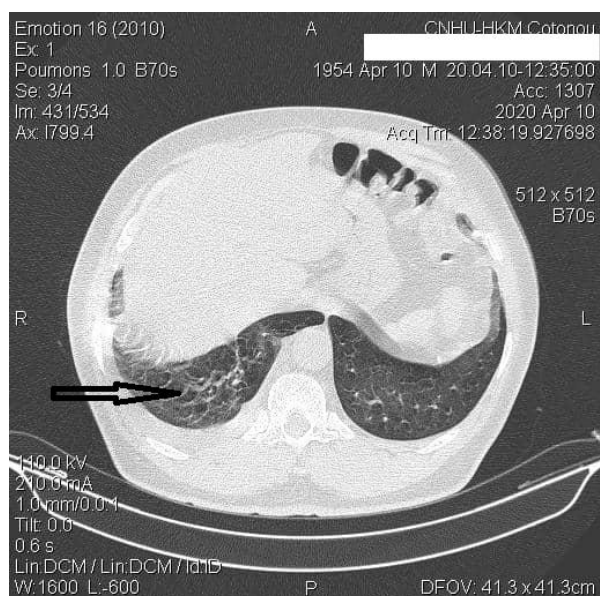


Figure 5 : Scanner thoracique en fenêtre parenchymateuse, images de verre dépoli (flèche)

2 tests RT-PCR réalisés pour confirmer l'infection au SARS-CoV-2, l'un en cours d'hospitalisation, soit plus de 15 jours après le début des symptômes, et l'autre un mois plus tard étaient négatifs.

L'évolution clinique du patient sous le traitement classique de l'insuffisance cardiaque associant diurétique et inhibiteur de l'enzyme de conversion avec poursuite de l'antibiothérapie a été favorable avec exéat du patient après 12 jours d'hospitalisation.

DISCUSSION

Le cas clinique de ce patient de 66 ans aux nombreuses comorbidités cardiaques (HTA, CMD, bioprothèse mitrale, fibrillation auriculaire paroxystique, antécédent d'accident vasculaire ischémique et DAI) et ayant présenté une myocardite aigue dans un contexte de pandémie à la COVID 19 suscitent les réflexions suivantes :

- 1- Le contraste révélé par les difficultés diagnostiques d'une myocardite aigue chez un patient ayant de lourdes comorbidités cardiaques,
- 2- L'étiologie de cette myocardite dans un contexte de pandémie au SARS-CoV 2,
- 3- La valeur à accorder aux tests diagnostiques du SARS-Cov-2 dans un contexte de plateau technique limité ne permettant pas aisément une répétition de ces tests avec possibilité de faux négatifs.

1. Le diagnostic de myocardite aigue n'était pas évident chez ce patient n'ayant présenté ni des signes cliniques francs d'insuffisance cardiaque ni des douleurs thoraciques angineuses classiquement retrouvées dans les myocardites, malgré les lourds antécédents cardiovasculaires. Classiquement, les présentations cliniques de myocardite qu'elle soit d'étiologie infectieuse, toxique, allergique ou associée à des maladies du système comportent quatre formes : des douleurs thoraciques mimant un syndrome coronarien aigu, une insuffisance cardiaque aigue apparue en moins de 2 semaines et précédée d'un syndrome pseudo grippal, une insuffisance cardiaque chronique dans un contexte de cardiomyopathie dilatée, des troubles conductionnels ou rythmiques (7). Notre patient, porteur de lourdes comorbidités cardiaques n'a présenté cliniquement qu'une discrète insuffisance cardiaque. Le diagnostic d'insuffisance cardiaque a été biologique, avec un taux très élevé de NT-ProBNP (supérieur à 200 fois la normale). Le diagnostic de myocardite aigue a été basé sur des paramètres paracliniques notamment électriques, échographiques et biologiques. Par ailleurs, seules les anomalies électrocardiographiques (anomalies diffuses de repolarisation) et surtout la dégradation récente, globale et

inexpliquée de la fonction ventriculaire gauche ont pu orienter vers la possibilité d'une myocardite chez ce patient porteur d'une cardiomyopathie dilatée à coronaires saines. L'élévation importante de la troponine (plus de 58 fois la normale) ainsi que sa cinétique d'évolution a permis la confirmation diagnostique de la myocardite.

2. Les étiologies habituelles et fréquentes des myocardites sont infectieuses, en particulier virales avec des virus du groupe Coxsackie, les adénovirus, les virus du groupe Herpès 6, le parvovirus B19, le virus de l'hépatite C, le VIH, le cytomégalovirus, et d'autres virus grippaux. (4, 7). La recherche de ces virus par PCR établit le diagnostic étiologique. Aucun de ces examens n'a pu se faire chez notre patient devant l'absence de plateau technique. Depuis l'avènement de la pandémie de l'infection à SARS-CoV2, des cas de myocardites liés à l'infection à la COVID 19 ont été documentés (2,8).

Le diagnostic de myocardite aiguë est indéniable chez notre patient de 66 ans devant les troubles de repolarisation quasi diffusés à l'ECG, les anomalies échographiques et l'élévation des bio marqueurs cardiaques (Troponine I US à 58 fois la normale) à des niveaux retrouvés dans la littérature en cas d'infection au SARS CoV 2, bien que les tests PCR soient revenus négatifs à deux reprises. En effet, les maladies cardio-vasculaires préexistantes, en particulier chez le sujet âgé, prédisposent à une infection par COVID 19 ou peuvent l'aggraver. L'atteinte myocardique peut être indirecte par la survenue d'un infarctus de type 1 (rupture de plaque) ou de type 2 (inadéquation entre les apports et la demande en oxygène du myocarde, secondaire à l'insuffisance respiratoire ou à l'inflammation). Elle est directe par lésion myocardique aiguë avec augmentation de la troponine. (2). Chez des patients infectés au COVID 19, la troponine pouvait s'élever jusqu'à 33 fois la normale en quinze jours chez des patients en soins intensifs (3). De plus, dans les cohortes de patients infectés, on retrouve jusqu'à 35% de patients ayant des antécédents d'HTA. (9). La possibilité d'une infection au COVID 19 chez notre patient ne peut être exclue :

- Ce sujet, ayant de nombreuses comorbidités cardiaques telles qu'une hypertension artérielle, une cardiomyopathie dilatée, une fibrillation atriale paroxystique est hautement susceptible de développer une infection à la COVID-19.
- Le score de Paris égal à 4, témoigne d'une probabilité élevée d'infection au SARS-CoV2. Sachant qu'en cas de faible probabilité clinique, ce score permet

d'exclure une infection à la COVID 19 avec une valeur prédictive négative de 99,5% (6), la présence d'une infection au SARS Cov-2 est fortement probable chez notre patient.

- Des signes indirects tels que l'aspect de verre dépoli postéro basal bilatéral retrouvés au scanner pulmonaire, bien que minimales pourraient être également en faveur d'une infection au SARS-CoV-2.

3. Place des tests de confirmation diagnostique de l'infection au SARS CoV 2 dans un contexte à plateau technique limité avec possibilité de faux négatifs.

Notre patient a bénéficié de 2 tests RT-PCR par prélèvement naso pharyngé revenus négatifs respectivement à 15 jours et un mois plus tard après le début des symptômes, quasiment en dehors des délais requis pour des résultats positifs à la COVID-19. Un test sur liquide de lavage broncho alvéolaire n'a pu être fait. On ne peut ainsi pas exclure la possibilité que ces 2 tests soient faussement négatifs.

La répétition des tests PCR, voire sur plusieurs sites (nasopharyngé, rectal) est parfois nécessaire pour la confirmation diagnostique surtout en cas d'images pulmonaires suggestives au scanner thoracique (10,11, 12). En effet, 20% des sujets négatifs après un premier test et présentant des lésions pulmonaires compatibles avec une infection COVID 19 au scanner thoracique deviennent positifs après des tests PCR répétés. Dans ces situations, 2 à 3 tests sont réalisés entre 6 à 8 jours après les symptômes. Certains facteurs tels que l'insuffisance de virus dans les prélèvements, des erreurs de laboratoire ou des mauvaises conditions de transport sont incriminés en cas de résultats PCR sur prélèvements naso pharyngés faussement négatifs (sensibilité à 63%) (10). Aussi, l'ARN viral pouvait être mis en évidence par RT-PCR jusqu'à 20 à 25 jours après le début des symptômes dans les voies respiratoires hautes des patients infectés. Il devient ensuite indétectable, devant une charge virale devenue faible, après la première semaine des symptômes, dès le 8ème - 10ème jour, le virus n'étant plus présent dans les voies respiratoires hautes. Les tests effectués sur prélèvements du liquide de lavage broncho alvéolaire se sont révélés d'une meilleure sensibilité, soit 93%, avec persistance d'une charge virale significative plus de 8 jours après (12). L'hypothèse d'une charge virale initiale faible chez notre patient ne peut être exclue, rendant compte ainsi de la pauvreté des signes cliniques de myocardite, de la discrétion des signes scannographiques, de la négativité des tests, mais aussi de l'excellente évolution

obtenue sous traitement. Certaines études ont en effet établi qu'une charge virale initiale élevée était associée au décès (13).

CONCLUSION

Le diagnostic de myocardite aigue liée au SARS CoV 2 a été fortement probable chez notre patient. Mais l'absence de signes spécifiques rattachés aux formes cliniques d'atteinte cardio vasculaire en cas d'infection à la COVID 19 peut rendre difficile ou retarder le diagnostic dans les pays à plateau technique pauvre. Ces conditions difficiles de pratique médicale rendent impossible la répétition des tests PCR dans les délais requis, en particulier devant des formes cliniques frustrées. Mais, le dosage des bio marqueurs myocardiques devrait être la règle dans ces situations difficiles.

REFERENCES

- 1- Bansal M. Cardiovascular disease and COVID 19. Diabetes Metab Syndr. 2020 May-Jun ; 14 (3) 247-50.
- 2- El Boussadani B, Benajiba C, Aajal, A, Brick AA, Ammour O et al. Pandémie COVID 19 : impact sur le système cardio vasculaire. Données disponibles au 1^{er} Avril 2020. ANCARD 2020 ; 69 (3) 107-14.
- 3- Clerkin KJ, Fried JA, Raikhelkar J, Sayer G, Griffin JM, Masoumi A, Jain SS, Burkhoff D, Kumaraiah D, Rabbani L, Schwartz A, Uriel N. COVID-19 and Cardiovascular Disease. Circulation. 2020 ; 141(20):1648-55.
- 4- Combes A, Luyt CE, Trouillet JL. Myocardites aiguës, Réanimation. 2005; 14 (4): 248-54.
- 5- Coronavirus (Covid 19). Tout savoir sur la gestion de la pandémie du coronavirus au Bénin. <https://www.gouv.bj/coronavirus/Accessed, 12 octobre 2020>

- 6- Torjman M, Mekki A, Rahul MD, Saab I, Chassagnon G et al. Pre test probability for SARS-CoV- 2 related infection score : The PARIS Score. 2020 May doi : 10.1101/2020.04.28.20081687.
- 7- Hékimian G, Franchineau G, Béchet N, Schimdt M et al. Diagnostic et prise en charge des myocardites. Med intensive Réa 2017; 26 (3) : 196-206.
- 8- Doyen D, Mocerri P, Ducreux D, Del-lamonica J. Myocarditis in a patient with COVID-19: a cause of raised troponin and ECG changes. Lancet. 2020 May; 395(10235):1516.
- 9- Haecck G, Ancion A, Marechal P, Oury C, Lancellotti P. COVID-19 et maladies cardio vasculaires, Rev Med Liège 2020; 75 (4) : 226-32.
- 10- Li D, Wang D, Dong J, Wang N, Huang H, Xu H, Xia C. False-Negative Results of Real-Time Reverse-Transcriptase Polymerase Chain Reaction for Severe Acute Respiratory Syndrome Coronavirus 2: Role of Deep-Learning-Based CT Diagnosis and Insights from Two Cases. Korean J Radiol. 2020 Apr; 21(4):505-8.
- 11- Xingzhi X, Zheng Z, Wei Z, Chao Z, Fei W, Jun L .Chest CT for typical 2019-nCoV Pneumonia : Relationship for negative RT-PCR testing. Radiology 2020 ; 296 (2) :E41-E45.
- 12- To KK, Tsang OT, Leung WS, Tam AR, Wu TC, Lung DC, Yip CC, Cai JP, Chan JM, Chik TS, Lau DP and al. Temporal profiles of viral load in posterior oropharyngeal saliva samples and serum antibody responses during infection by SARS-CoV-2: an observational cohort study. Lancet Infect Dis. 2020 May; 20(5):565-74.
- 13- Chu CM, Poon LL, Cheng VC, Chan KS, Hung IF, Wong MM, Chan KH, Leung WS, Tang BS and al. Initial viral load and the outcomes of SARS. CMAJ. 2004 Nov; 171(11):1349-52.