

**Auteurs**: Adégbidi H, Atadokpèdé F, **Dégboé B**, Saka B, Akpadjan F, Yédomon H, do Ango-Padonou F.

**Titre**: Zoon's Balanitis in circumcised and HIV infected man at Cotonou

**Référence** : Bulletin de la Société de Pathologie Exotique 2014 ; 107 : 139-141. **Facteur d'impact** 2015-2016: **0,43**

**URL de l'article/** DOI: 10.1007/s13149-014-0359-4

**Type de revue** : indexée dans Pubmed/Medline, Scopus, Résumés sur l'hygiène et les maladies transmissibles, Helminthological Abstracts, Protozoological Abstracts, Review of Medical and Veterinary Entomology, Review of Medical and Veterinary Mycology, Tropical Diseases Bulletin, Veterinary Bulletin

**ISSN de la revue** : 0037-9085

**Site web de la revue** : [bulletin@pathexo.fr](mailto:bulletin@pathexo.fr)

**Copyright** Société de pathologie exotique et Springer-Verlag France 2014

NLM Catalog

NLM Catalog

Advanced

Search

Help

**COVID-19 Information**[Public health information \(CDC\)](#) | [Research information \(NIH\)](#) | [SARS-CoV-2 data \(NCBI\)](#) | [Prevention and treatment information \(HHS\)](#) | [Español](#)

Full ▾

Send to: ▾

NLM Holdings  
in LocatorPlus**Bulletin de la Société de pathologie exotique (1990)****Author(s):** Société de pathologie exotique**NLM Title Abbreviation:** Bull Soc Pathol Exot**Title(s):** Bulletin de la Société de pathologie exotique.**Uniform Title:** Bulletin de la Société de pathologie exotique (1990)**Other Title(s):** Bulletin de la SPE  
BULL SOC PATHOL EXOT**Continues:** [Bulletin de la Société de pathologie exotique et de ses filiales](#)**Merger:** [Médecine et santé tropicales ISSN 2261-3684](#)  
[Médecine tropicale et santé internationale ISSN 2778-2034](#)**Publication Start Year:** 1990**Publication End Year:** 2020**Frequency:** Five no. a year**Country of Publication:** France**Publisher:** Paris : Masson, [1990-**Latest Publisher:** [Paris] : Lavoisier**Description:** v. : ill.**Language:** French**Other Languages:** English(Summary)**ISSN:** 0037-9085 (Print)  
1961-9049 (Electronic)  
0037-9085 (Linking)**Electronic Links:** <https://bspe.revuesonline.com/accueil.jsp>**In:** MEDLINE: v83n1, 1990-v113n5, 2020  
Index medicus

PubMed: v83n1, 1990-v113n5, 2020

**PubMed Search Builder**

Add to search builder

Search PubMed

**Recent Activity**[Turn Off](#) [Clear](#) bulletin de la societe de pathologie  
exotique (11) NLM Catalog

Fiches maladies

 "Avoir la peau claire .....et pourquoi  
pas? ": dépigmentation volontaire chez Dépigmentation cutanée cosmétique  
des femmes noires: résultats d'une journal of clinical and investigative  
dermatology (3) NLM Catalog[See more...](#)

Full ▾

Send to: ▾

NLM Holdings  
in LocatorPlus

## Bulletin de la Société de pathologie exotique (1990)

**Author(s):** Société de pathologie exotique

**NLM Title Abbreviation:** Bull Soc Pathol Exot

**Title(s):** Bulletin de la Société de pathologie exotique.

**Uniform Title:** Bulletin de la Société de pathologie exotique (1990)

**Other Title(s):** Bulletin de la SPE  
BULL SOC PATHOL EXOT

**Continues:** [Bulletin de la Société de pathologie exotique et de ses filiales](#)

**Merger:** [Médecine et santé tropicales ISSN 2261-3684](#)  
[Médecine tropicale et santé internationale ISSN 2778-2034](#)

**Publication Start Year:** 1990

**Publication End Year:** 2020

**Frequency:** Five no. a year

**Country of Publication:** France

**Publisher:** Paris : Masson, [1990-

**Latest Publisher:** [Paris] : Lavoisier

**Description:** v. : ill.

**Language:** French

**Other Languages:** English(Summary)

**ISSN:** 0037-9085 (Print)  
1961-9049 (Electronic)  
0037-9085 (Linking)

**Electronic Links:** <https://bspe.revuesonline.com/accueil.jsp>

**In:** MEDLINE: v83n1, 1990-v113n5, 2020  
Index medicus

PubMed: v83n1, 1990-v113n5, 2020

**Current Indexing Status:** Not currently indexed for MEDLINE.

**MeSH:** Pathology\*  
Tropical Medicine\*

**Broad Subject Term(s):** Tropical Medicine

**Publication Type(s):** Periodical

**Notes:** Title from cover.  
Called also 83. année- .  
Also issued online.  
Articles in French; summaries and table of contents in English and French.  
Merged with: Médecine et santé tropicales; to form: Médecine tropicale et santé internationale.

**Other ID:** (DNLM)SR0074939(s)  
(OCoLC)26671780

**NLM ID:** [9212564](#) [Serial]

### PubMed Search Builder

Add to search builder

Search PubMed

### Recent Activity

Turn Off Clear

🔍 [bulletin de la societe de pathologie exotique \(11\)](#) NLM Catalog

🔍 [journal of medicine and medical sciences \(17881\)](#) NLM Catalog

🔍 [BAOJ Dermatology \(0\)](#) NLM Catalog

🔍 [clinical research in dermatology \(49\)](#) NLM Catalog

🔍 [public health and epidemiology \(10072\)](#) NLM Catalog

See more...

RECHERCHER  
UN ARTICLE

GO

Tout

RECHERCHER  
PAR DOI®

GO

RECHERCHER  
UN NUMÉRO

Vol.110 - n.5

GO

Consignes aux  
auteurs et  
coordonnateurs

Nos règles d'éthique

Autres revues &gt;&gt;



# Bulletin de la Société de Pathologie Exotique

0037-9085

ACCÈS ABONNÉS

Identifiant

Mot de passe

GO

Mot de passe oublié ?

ABONNEZ-VOUS !

CONTACTS

Comité de  
rédactionConditions  
générales de vente

English version &gt;&gt;

## LISTE DES ARTICLES POUR LE VOL 107/3 - 2014

- [La deuxième éradication : la peste bovine](#) [GRATUIT]  
F. MOUTOU - pp.135-136
- [The second eradication: Rinderpest](#) [GRATUIT]  
F. MOUTOU - pp.137-138
- [Balanite de Zoon chez un homme circoncis et infecté par le VIH, à Cotonou \(Bénin\)](#) [GRATUIT]  
H. ADÉGBIDI, F. ATADOKPÈDÉ, B. DÉGBOÉ, B. SAKA, F. AKPADJAN, H. YÉDOMON, F. DO ANGO PADONOU - pp.139-141
- [Profil épidémiologique des toxidermies bulleuses chez l'enfant à Abidjan \(Côte d'Ivoire\)](#) [GRATUIT]  
H.S. KOUROUMA, Y.I. KOUASSI, A. DIABATÉ, A. SANGARÉ, E.J. ECRA, M. KALOGA, I.P. GBERY, A. KOUASSI, K. KASSI, Y.P. YOBOUÉ - pp.142-145
- [Noma et maladie de Burkitt, une association exceptionnelle à propos de trois observations vues au centre hospitalier universitaire Yalgado Ouedraogo \(Burkina Faso\)](#) [GRATUIT]  
T. KONSEM, M. MILLOGO, J. GARE, D. OUEDRAOGO, K. OUOBA - pp.146-150
- [Syndrome métabolique et risque cardiovasculaire chez des patients sous antirétroviraux à l'hôpital de jour de Bobo-Dioulasso \(Burkina Faso\)](#) [GRATUIT]  
A. SAWADOGO, S. SANOU, A. HEMA, B.E. KAMBOULE, N.F. KABORE, I. SORE, AENZA KONATE, G.E. A. PODA, J. ZOUNGRANA, A.B. SAWADOGO - pp.151-158
- [Profil des cytokines associées à la protection contre les accès palustres au cours de la grossesse en zone hypo-endémique au Sénégal](#) [GRATUIT]  
M. NDIAYE, J.L. NDIAYE, R. TINE, K. SYLLA, B. FAYE, I. DIOUF, D. SOW, A.C. LO, A. ABIOLA, Y. DIENG, O. GAYE - pp.159-164
- [Fréquence du déficit en glucose-6-phosphate déshydrogénase \(A-376/202\) dans trois groupes ethniques vivant en zone d'endémie palustre au Mali](#) [GRATUIT]  
A. DOLO, B. MAIGA, A. GUINDO, S.A. S. DIAKITÉ, M. DIAKITE, A. TAPILY, M. TRAORÉ, B. SANGARÉ, C. ARAMA, M. DAOU, O. DOUMBO - pp.165-170
- [Schistosomose et géohelminthoses dans le nord-est du Bénin : cas des écoliers des communes de Nikki et de Pèrèrè](#) [GRATUIT]  
M. IBIKOUNLÉ, L.G. GBÉDJISSI, A. OGOUYÈMI-HOUNTO, W. BATCHO, D. KINDÉ-GAZARD, A. MASSOUGBODJI - pp.171-176
- [Épidémiologie de la schistosomose urinaire chez les enfants scolarisés de la commune de Péhunco dans le Nord Bénin : prospection malacologique](#) [GRATUIT]  
M. IBIKOUNLÉ, A. OGOUYÈMI-HOUNTO, Y. Sissinto Savi DE TOVÉ, A. DANSOU, D. COURTIN, D. KINDÉ-GAZARD, G. MOUAHID, H. MONÉ, A. MASSOUGBODJI - pp.177-184
- [Investigation d'un foyer épidémique de bilharziose urinaire dans l'école primaire du village de Guébo 2, Abidjan, Côte d'Ivoire](#) [GRATUIT]  
M.K. SOUMAHORO, A.H. BOSSON-VANGA, K.J. COULIBALY, S. SIDIBÉ, E. ANGORA, K. KOUADIO, A. Kakou N'DOUBA, D. SISSOKO, M. DOSSO - pp.185-187
- [Élimination ou contrôle de l'onchocercose en Afrique ? Cas du village de Gami en République centrafricaine](#) [GRATUIT]  
G. YAYA, L. KOBANGUÉ, B. KÉMATA, D. GALLÉ, G. GRÉSENGUET - pp.188-193
- [État de la résistance du moustique \*Culex pipiens\* vis-à-vis du téméphos au centre du Maroc](#) [GRATUIT]  
A. EL OUALI LALAMI, F. EL-AKHAL, N. EL AMRI, S. MANIAR, C. FARAJ - pp.194-198
- [Vingt-quatrième réunion du comité local de la Société de pathologie exotique, 18 mars 2014](#) [GRATUIT]  
B.-A. GAÜZÈRE, D. MALVY, P. AUBRY, E. BROTTE, M.-C. JAFFAR-BANDJEE, L. FILLEUL, D. VANDROUX, J. JABOT, M. ANGUE, D. BELCOUR, B. BOUCHET, P. CHANAREILLE, T. GAUVIN, A. RAKOTOARISOA, A. HALM, L.M. RAKOTOMANGA, A.E. RANDRIANARIVO-SOLOFONIAINA, S. CHAMPION, Y. LEFORT, P. DURASNEL, F. LION, R. BLONDÉ, L. VALYI, J. ALLYN, O. MARTINET - pp.199-203
- [Journée de la Société de pathologie exotique du 28 mai 2014, Institut Pasteur, Paris](#) [GRATUIT]

## Balanite de Zoon chez un homme circoncis et infecté par le VIH, à Cotonou (Bénin)

Zoon's balanitis in circumcised and HIV infected man, at Cotonou (Benin)

H. Adégbidi · F. Atadokpèdé · B. Dégboé · B. Saka · F. Akpadjan · H. Yédomon · F. do Ango Padonou

Reçu le 11 juillet 2013; accepté le 11 mars 2014  
© Société de pathologie exotique et Springer-Verlag France 2014

**Résumé** Nous rapportons un cas de balanite de Zoon (BZ) chez un homme circoncis et infecté par le VIH. Un homme âgé de 43 ans, circoncis depuis la naissance, infecté par le VIH 1 et sous un traitement antirétroviral a consulté en 2009 pour une érosion prurigineuse et non douloureuse du gland évoluant depuis un an. A l'examen, l'exulcération était propre, bourgeonnante rouge vif par endroits et rosée en d'autres, à limites floues. L'histopathologie a montré une infiltration périvasculaire du derme par des nappes de plasmocytes. Les cultures bactériennes étaient négatives. L'évolution a été favorable après traitement avec l'oxytétracycline 3 % en pommade. La BZ peut survenir chez un patient infecté par le VIH, qu'il soit circoncis ou non.

**Mots clés** Balanite de Zoon · Circoncision · VIH · Restauration immunitaire · Oxytétracycline · Thérapie antirétrovirale · Hôpital · Cotonou · Bénin · Afrique intertropicale

**Abstract** Balanitis of Zoon (BZ) characterized by an important plasma cell infiltration occurs exclusively in uncircumcised men aged between 40–80 years. We report here a case of BZ in an HIV infected patient who was circumcised since birth. A 43-year old man consulted in 2009 for itchy and not painful glans erosion evolving for one year. He is HIV1 infected and has been under didanosine, lamiduvine and nevirapine for three years. Under this treatment, his CD4 count increased from 26 cells/mm<sup>3</sup> in 2007 to 206 cells/mm<sup>3</sup> at the time of the consultation. We noted after examination clean

burgeoning erosion, red in places, pink in other places, with fuzzy boundary, sitting on the glans and extending into the preputial sulcus. Histopathology showed infiltration by sheets of plasma cells with perivascular topography in the dermis. The bacterial cultures and syphilis serology were negative. We noted a good outcome after four weeks of application of 3% oxytetracycline ointment. This observation suggests that the BZ can occur on a HIV infected patient whether he was circumcised or not. Thus, it appears fair to think of BZ faced with a chronic erosion of the glans in HIV infected patient.

**Keywords** Zoon's balanitis · Circumcision · HIV · Immune restoration · Oxytetracycline · Antiretroviral therapy · Hospital · Cotonou · Benin · Sub-Saharan Africa

### Introduction

La balanite de Zoon ou balanoposthite chronique circonscrite bénigne à plasmocytes a été décrite pour la première fois en 1952 par Zoon. Elle est caractérisée par un important infiltrat plasmocytaire à l'histologie. Elle survient exclusivement chez l'homme non circoncis entre 40 et 80 ans [1,2]. Nous rapportons un cas de balanite de Zoon chez un homme infecté par le VIH, circoncis depuis la naissance.

### Observation

Un homme âgé de 43 ans, a été reçu en juin 2009 pour une érosion prurigineuse et non douloureuse du gland évoluant depuis un an. Il est infecté par le VIH 1 depuis 5 ans et est suivi au Centre de traitement ambulatoire (CTA) du Centre national hospitalier et universitaire (CNHU) de Cotonou. Il y avait dans ses antécédents une notion d'atopie personnelle. Son taux de lymphocytes CD4 étant de 26 cellules/mm<sup>3</sup> en décembre 2008, il a été mis sous un traitement antirétroviral

H. Adégbidi (✉) · F. Atadokpèdé · B. Dégboé · F. Akpadjan · H. Yédomon · F. do Ango Padonou  
Service de dermatologie-vénérologie,  
Centre National hospitalier et universitaire de Cotonou  
(CNHU-C), Bénin  
e-mail : adegbidih@yahoo.fr

B. Saka  
Service de dermatologie-vénérologie,  
Centre hospitalier et universitaire Sylvanus Olympio Lomé, Togo

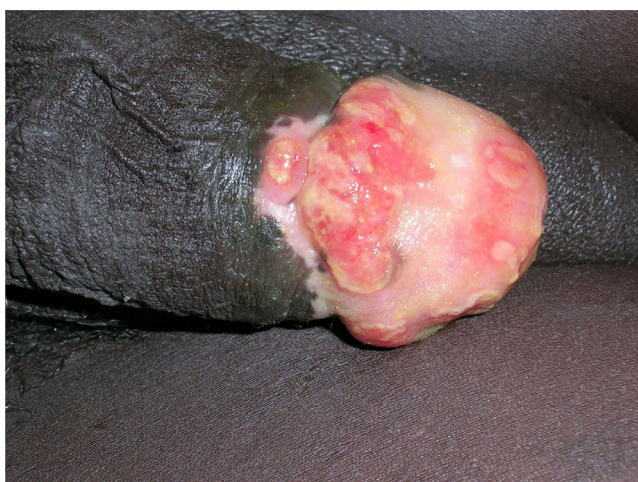à base de didanosine, lamiduvine et nelfinavir ; depuis lors. Il a présenté six mois plus tard et pour la première fois une érosion non douloureuse du gland. Parallèlement, il a été observé une remontée du nombre de CD4 à 206 cellules par millilitre. A l'examen, on notait une exulcération propre bourgeonnante rouge vif par endroits et rosée en d'autres, à limites floues, siégeant sur le gland et débordant sur le sillon balano-préputial (Fig. 1). Il y avait des adénopathies non inflammatoires inguinales bilatérales. L'histopathologie a montré une infiltration du derme par des nappes de plasmocytes, de topographie périvasculaire (Fig. 2). Il n'y avait pas d'atypie cytonucléaire ni d'argument en faveur d'une infection herpétique. Les cultures bactériennes étaient négatives. La sérologie syphilitique était négative. Il fut observé une amélioration des lésions après quatre semaines d'application d'oxytétracycline 3 % en pommade.

## Commentaires

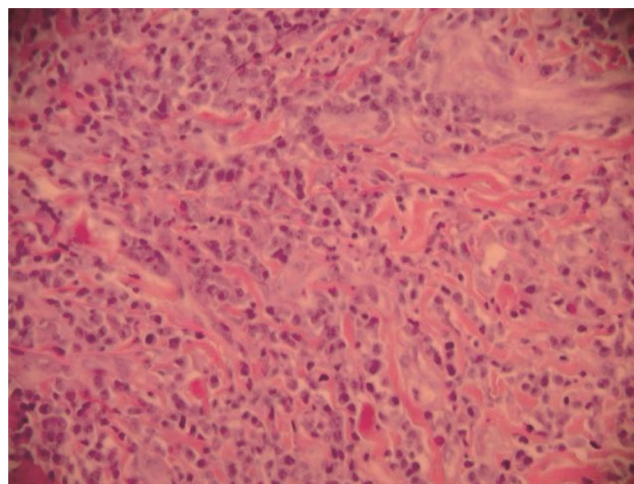
Il s'agit à notre connaissance, de la deuxième observation de cette affection chez un patient circoncis après celle de Toker et al [9]. Tous les cas antérieurs rapportés concernaient des sujets non circoncis [1,2].

La balanite de Zoon est une affection d'étiologie inconnue, peu fréquente car elle représente 1,4 % des dermatoses péniennes [5]. Des facteurs favorisants ont été incriminés, notamment la chaleur, la friction, un traumatisme, une hygiène insuffisante, une infection à *Mycobacterium smegmatis*, un agent exogène ou encore un hypospadias [1].

Son aspect est dit évocateur lorsque sa surface est luisante ou brillante, lisse, de couleur rouge-orangé à rouge-marron.



**Fig. 1** Ulcération propre bourgeonnante à limites floues, siégeant sur le gland et débordant sur le sillon balano-préputial / *Clean burrowing erosion with fuzzy boundary, sitting on the glans and extending into the preputial sulcus*



**Fig. 2** (HE  $\times$  100) : Infiltration du chorion par des nappes de plasmocytes, de topographie périvasculaire en profondeur / (HE  $\times$  100): *Infiltration of the lamina propria by sheets of plasma cells with perivascular topography*

Une moucheture de points rouges (couleur poivre de Cayenne) complète le tableau. Comme dans notre observation, la surface est érodée par endroits, bourgeonnante en d'autres [3]. Le prurit est modéré et inconstant [1,2]. A l'histopathologie, on observe un épiderme mince sans couche cornée ni granuleuse. Les kératinocytes suprabasaux ont une forme en losange caractéristique. Il y a une spongiose modérée, parfois de rares cellules dyskératosiques mais pas d'atypie. Le derme moyen est le siège d'infiltrat dense avec au moins 50 % de plasmocytes en bande ou lichénoïde. La prolifération vasculaire orientée verticalement ou en oblique est aussi caractéristique. Il existe quelques dépôts d'hémossidérine à la coloration de Perls et quelques érythrocytes extravasés. Les plasmocytes de l'infiltrat fixent les sérums anti-IgA, anti-IgG ou anti-IgE [4,7].

La particularité de notre observation réside dans la survenue de cette balanite chez un sujet infecté par le VIH, circoncis depuis la naissance, en restauration immunitaire sous traitement antirétroviral efficace. La survenue de cette balanite de Zoon chez notre patient suggère que l'immuno-dépression induite par le VIH constitue très probablement un facteur de risque de cette affection, ou encore que la BZ est une probable manifestation de la restauration immunitaire. En effet, Edward *et al* ont rapporté un cas de balanite de Zoon chez un patient vivant avec le VIH (PVVIH), non circoncis et en restauration immunitaire [6]. Dans la série de 15 patients suivis et traités par Retamar et al, un cas a également été observé chez un PVVIH non circoncis [8].

Des cas anecdotiques de rémission complète sous antibiothérapie par acide fusidique et gentamycine, oxytétracycline 3 % ont été rapportés [1,9]. Le succès obtenu grâce à l'oxytétracycline dans notre cas pourrait être aussi justifié par son rôle supplémentaire anti-inflammatoire.

## Conclusion

Cette observation suggère que la survenue d'une balanite de Zoon est possible chez un patient infecté par le VIH, qu'il soit circoncis ou non. Il faut y penser devant toute dermatose érosive chronique du gland chez les sujets infectés par le VIH afin de ne pas la méconnaître. Son traitement est simple et repose soit sur la circoncision qui aboutit à la guérison dans la majorité des cas (chez les sujets non circoncis) ou à l'application de d'oxytétracycline 3 % en pommade chez les sujets circoncis.

**Conflit d'intérêt :** les auteurs déclarent ne pas avoir de conflit d'intérêt

## Références

1. Bonnetblanc JM (2002) Balanite de Zoon. *Ann Dermatol Vénérol* 139:1323-5
2. Chaîne B, Janier M (2013) Dermatoses génitales masculines. *EMC Dermatologie* 8(4):1-16
3. Dupré A, Bonafé JL, Castel M (1981) Etude immuno-pathologique de 4 cas de balano-posthite de Zoon. *Ann Dermatol Vénérol* 108(8-9):691-6
4. Dupré A, Bonafé JL, Lasserre J, et al (1976) Lésions bourgeonnantes préputiales à plasmocytes; variante anatomo-clinique de la balanoposthite chronique circonscrite bénigne de Zoon. *Bull Soc Fr Dermatol Syph* 83:63-8
5. Hillman RJ, Walker MM, Harris JRW, Taylor-Robinson D (1992) Penile dermatoses: a clinical and histopathological study. *Genitourin Med* 68(3):66-9
6. Houser ER, Gaston EK, Funkhouser WK, et al (2005) Plasma cell (Zoon's) balanitis with concomitant HIV infection. *Urology* 66(3):657
7. Nishimura M, Matsuda T, Muto M, Hori Y (1990) Balanitis of Zoon. *Int J Dermatol* 29(6):421-3
8. Retamar RA, Kien MC, Chouela EN (2003) Zoon's balanitis: presentation of 15 patients, five treated with a carbon dioxide laser. *Int J Dermatol* 42(4):305-7
9. Toker SC, Baskan EB, Tunali S, et al (2007) Zoon's balanitis in a circumcised man. *J Am Acad Dermatol* 57(2 Suppl):S6-7