

Mise au point

Fracture–luxation complexe de l'articulation interphalangienne proximale. À propos d'un cas et mise au point sur les fractures–luxations palmaires interphalangiennes proximales

*Complex fracture-dislocation of the proximal interphalangeal joint. A case report and
focus on palmar proximal interphalangeal fractures-dislocations*

E. Lawson^{a,*}, L. Thomsen^c, A. Hans-Moevi Akué^b, M.-O. Falcone^a

^a Centre SOS main de l'est parisien, clinique La Francilienne, 16, avenue de l'Hôtel-de-Ville, 77340 Pontault-Combault, France

^b Clinique universitaire de traumatologie-orthopédie et de chirurgie réparatrice, CNHU-HKM, Cotonou, Bénin

^c Centre de chirurgie de la main paris-ouest, clinique de La Montagne, 53, rue Victor-Hugo, 92400 Courbevoie, France

Reçu le 14 décembre 2012 ; reçu sous la forme révisée le 23 juillet 2013 ; accepté le 25 juillet 2013

Disponible sur Internet le 14 août 2013

Résumé

La fracture–luxation palmaire de l'articulation interphalangienne proximale (IPP) des doigts est une lésion rare. Nous rapportons une forme complexe chez un adolescent de 16 ans, associant une fracture–luxation palmaire à une fracture de la base de la phalange intermédiaire, déplacée avec le fragment dorsal luxé en avant, entre la plaque palmaire et le col de la phalange proximale. Le traitement a été chirurgical avec réduction à ciel ouvert et fixation des différents fragments par brochage et arthrorise temporaire de l'articulation. Le résultat à six mois après ablation de la broche d'arthrorise et mise en route d'un protocole de kinésithérapie a été satisfaisant. Le patient était indolore avec un arc de mobilité de 115°. Cliniquement, la stabilité sagittale et frontale de l'IPP concernée en flexion et en extension était maintenue. Les radiographies de contrôle ont confirmé la consolidation du foyer fracturaire ostéochondral et de l'insertion osseuse de la bandelette médiane. Le patient a repris ses activités habituelles. Ce cas clinique est l'occasion d'une mise au point sur les fractures–luxations palmaires de l'IPP à travers leur fréquence, leur mécanisme de survenue et leur traitement.

© 2013 Elsevier Masson SAS. Tous droits réservés.

Mots clés : Fracture–luxation ; Interphalangienne proximale ; palmaire ; Complexe

Abstract

The palmar fracture-dislocation of the proximal interphalangeal (PIP) joint of fingers is an uncommon injury. We report a complex form in a 16-year old teenager, associating a palmar fracture-dislocation and a fracture of the base of the middle phalanx with the dorsal fragment dislocated between the neck of the proximal phalange and the palmar plate. The management was surgical with open reduction and fixation of the fragments by K-wires and temporary PIP arthrorisis. The result at 6 months of follow-up after removal of the wires and physiotherapy was satisfactory. The patient was painless with a range of motion of 115°. Clinically, the sagittal and frontal stability of the joint both in flexion and extension was maintained. Osseous healing was obtained on X-ray control. The patient went back to his usual activities. A focus on palmar fracture-dislocations of PIP joint is presented through incidence, mechanism and treatment.

© 2013 Elsevier Masson SAS. All rights reserved.

Keywords : Fracture-dislocation; Proximal interphalangeal; Palmar; Complex

1. Introduction

L'articulation interphalangienne proximale des doigts longs (IPP) est une articulation ginglyme (trochléenne) dont la

* Auteur correspondant.

Adresse e-mail : ericson_bj@yahoo.fr (E. Lawson).

stabilité est assurée frontalement par les ligaments collatéraux, et sagittalement par la plaque palmaire et la bandelette médiane de l'appareil extenseur. Elle peut être le siège de traumatismes, parmi lesquels les fractures–luxations constituent un challenge difficile en chirurgie de la main traumatique. Les formes dorsales sont les plus fréquentes. Les fractures–luxations palmaires constituent des lésions plus rares qui, non diagnostiquées ou incorrectement traitées, conduisent souvent à des séquelles et une impotence fonctionnelle sévère du rayon digital concerné entraînant : raideur, subluxation persistante, arthrose dégénérative et douleurs chroniques.

Nous rapportons un cas de fracture–luxation palmaire complexe de l'articulation IPP du quatrième doigt de la main gauche chez un adolescent de 16 ans, traité par réduction à ciel ouvert, réparation de l'appareil extenseur et ostéosynthèse par broche du fragment articulaire dorsal de la base de la phalange intermédiaire, avec un recul de six mois. Ce cas clinique est l'occasion d'une mise au point sur les fractures–luxations palmaires de l'IPP à travers leur fréquence, leur mécanisme de survenue et leur traitement.

2. Observation

M. G., âgé de 16 ans, droitier, lycéen, victime d'une agression, a été pris en charge en urgence pour douleurs et impotence fonctionnelle complète de l'articulation IPP du quatrième doigt de la main gauche. L'examen a noté une tuméfaction de l'articulation avec déformation sagittale de l'axe du doigt (translation antérieure de la base de la phalange moyenne).

Le bilan radiographique du quatrième doigt (Fig. 1) a révélé :

- une fracture de la base de la phalange intermédiaire (P2), déplacée avec le fragment dorsal luxé en avant, entre la plaque palmaire et le col de la phalange proximale (P1) ;
- une fracture–luxation palmaire de l'IPP avec arrachement de l'insertion osseuse de la bandelette médiane de l'appareil extenseur.

Le diagnostic de fracture complexe proximale de P2 et luxation palmaire de l'IPP du quatrième rayon de la main gauche a été retenu.

Il a bénéficié d'une réduction et fixation à ciel ouvert. L'incision était dorsale arciforme à cheval sur l'articulation. L'exploration confirmait la désinsertion osseuse de la bandelette médiane et une perte de substance ostéochondrale dorsale de la base de la phalange intermédiaire. L'abord articulaire, réalisé entre la bandelette médiane et les bandelettes collatérales, a permis de relever l'intégralité de la bandelette médiane avec son insertion osseuse et d'explorer la face palmaire de l'articulation et, ainsi, d'avoir accès au cul-de-sac palmaire proximal de la plaque palmaire, où était trouvé le fragment libre ostéochondral de la fracture articulaire. Une arthrorise première par brochage (12/10) permettait le maintien de la réduction de la luxation palmaire. L'ostéosynthèse par brochage (8/10) a été réalisée après réduction du fragment ostéochondral et réinsertion osseuse de la bandelette médiane de l'appareil extenseur (Fig. 2). La

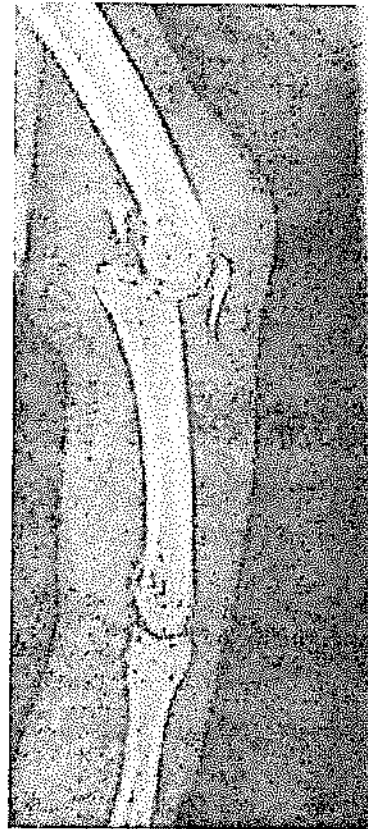

Fig. 1. Radiographie de profil du quatrième doigt. Arrachement de l'insertion osseuse de la bandelette médiane. Fracture de la base de la phalange moyenne avec incarceration du fragment ostéochondral en avant du col de la phalange proximale.

Lateral view of the fourth digit. Wrenching of the osseous insertion of the median strip. Fracture of the base of middle phalanx with entrapment of the osteochondral fragment in lower part of the neck of proximal phalanx.

broche d'arthrorise a été retirée à six semaines postopératoires et les broches de maintien de la réduction du fragment ostéochondral et de réinsertion osseuse de la bandelette médiane de l'extenseur à deux mois postopératoires. Un protocole de kinésithérapie adapté a été mis en place.

À six mois de recul, le patient ne présentait pas de douleur, un arc de mobilité de l'IPP était de 115° (0/0/115). Cliniquement la stabilité sagittale et frontale de l'IPP concernée en flexion et extension était maintenue (Fig. 3) et les radiographies de contrôle confirmaient la consolidation du foyer fracturaire ostéochondral et de l'insertion osseuse de la bandelette médiane. Le patient a repris ses activités habituelles.

3. Discussion

3.1. Fréquence

La fréquence des fractures des articulations IPP est due à l'action de bras de levier des deux dernières phalanges, décuplant les contraintes latérales ou rotationnelles sur les surfaces articulaires [1]. Une revue de la littérature nous a montré une prédominance des formes dorsales et seulement

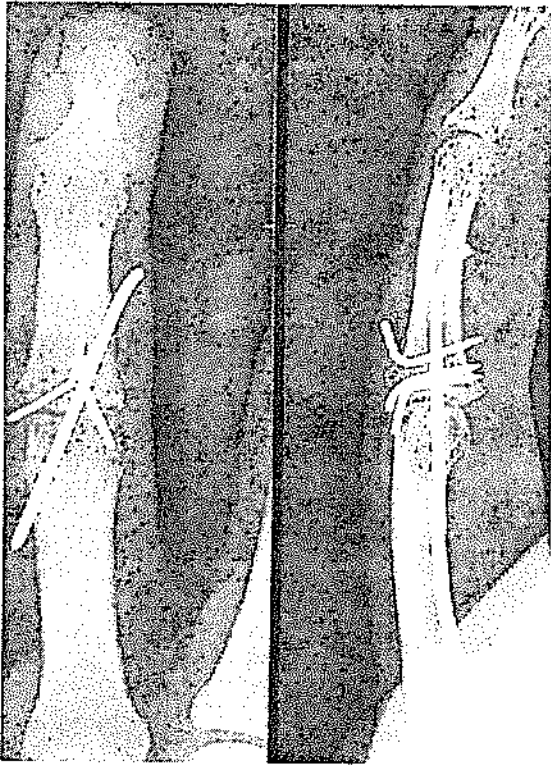


Fig. 2. Ostéosynthèse par brochage (8/10) du fragment ostéochondral et réinsertion osseuse de la bandelette médiane de l'appareil extenseur.
Osteosynthesis of osteochondral fragment and osseous fragment of median extensor band.

quelques publications au sujet des luxations et fractures–luxations palmaires [2–12]. Ces données confirment ainsi la grande fréquence des formes dorsales.

Notre cas est le premier recensé à rapporter une forme palmaire avec incarceration d'un fragment ostéochondral dorsal, au niveau du cul-de-sac proximal de la plaque palmaire de l'IPP. Malgré le jeune âge du patient, cette entité lésionnelle rentre dans le cadre de celles décrites chez l'adulte. En effet, ses

cartilages de croissance apparaissent complètement fermés sur les autres doigts (Fig. 1). Chez l'enfant, ces lésions sont exceptionnelles comme en témoigne le seul cas rapporté dans la littérature par Jones et Jupiter [13] ; il associait une luxation palmaire irréductible de l'IPP à une fracture Salter I de l'épiphyse proximale de la phalange moyenne.

3.2. Biomécanique lésionnelle et stabilité articulaire

Des analyses de simulation sur ordinateurs [14] ont permis d'étudier la grande variété de type de fracture en fonction de la direction de la force lésionnelle et la position des articulations interphalangiennes au moment du traumatisme. Dans les traumatismes axiaux, l'hyperextension de l'articulation interphalangienne distale (IPD) au moment du traumatisme entraîne une déformation en boutonnière avec la transmission dorsale des forces à l'articulation IPP, responsable d'une fracture–séparation ou fracture–enfoncement de la base de la phalange moyenne. Pour Kang et Stern [15], les fractures–luxations palmaires de l'articulation IPP sont le résultat de la fracture du rebord dorsal de la base de la phalange moyenne, qui survient sur un mode analogue à celui des fractures du rebord palmaire de la base de la phalange moyenne.

Deux mécanismes sont possibles. L'hyperflexion de l'IPP peut entraîner une rupture de la bandelette médiane de l'extenseur, qui peut se produire soit en plein tendon, soit au niveau de son insertion osseuse, soit par avulsion d'un fragment osseux dorsal. Un traumatisme axial sur une articulation IPP en extension conduit également à une fracture du rebord dorsal de la base de la phalange moyenne.

La subluxation ou la luxation palmaire de l'IPP implique la mise en jeu de facteurs anatomiques et biomécaniques. En effet, l'effacement de la double concavité de la base de la phalange moyenne due à la fracture associée à l'arrachement de l'insertion de la bandelette médiane de l'extenseur peut conduire à une subluxation ou à une luxation palmaire, par la traction exercée par le tendon fléchisseur superficiel.

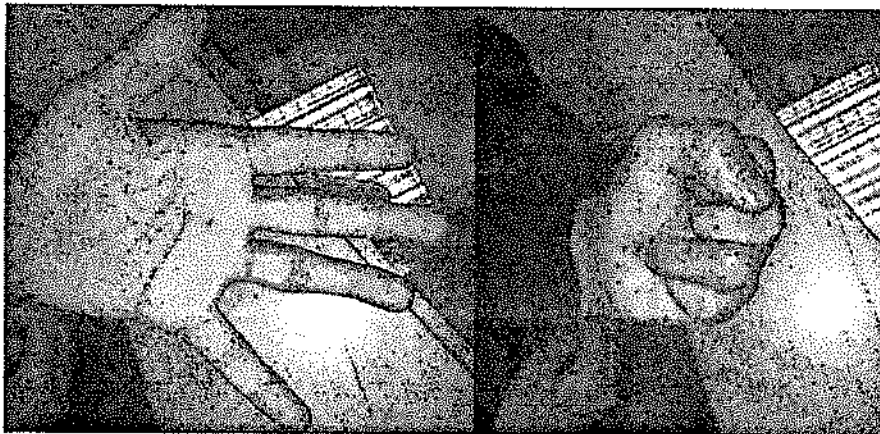

Fig. 3. Stabilité sagittale et frontale en flexion et en extension.
Sagittal and frontal stability in flexion and extension.

3.3. Classification

Peimer et al. [6], Auquit-Auckbur et al. [4] et Imatami et al. [16] ont décrit trois types de luxations palmaires : palmaire simple, palmaire rotatoire, palmaire avec fracture de l'insertion osseuse de la bandelette médiane de l'extenseur qui présente un large éventail de lésions allant d'une déformation en boutonnière traumatique à une fracture–luxation palmaire. Doyle [17] a suggéré que ces lésions constituent un sous-groupe des déformations en boutonnière récentes. La luxation IPP est la conséquence d'une rupture, dans le plan sagittal, des stabilisateurs principaux que sont la bandelette médiane de l'extenseur (luxation palmaire) ou la plaque palmaire (luxation dorsale) et, dans le plan frontal, des stabilisateurs accessoires que sont les ligaments collatéraux. Ces lésions doivent donc être cherchées cliniquement, avec l'aide d'une anesthésie locale.

La classification de Seno et al. [18] a un intérêt thérapeutique et nous paraît la meilleure avec des sous-types 2a, 2b et 2c correspondant aux fractures–luxations palmaires (Fig. 4). Si la taille du fragment articulaire excède 20 % de la surface articulaire et si le déplacement excède 1 ou 2 mm, il faut procéder à une ostéosynthèse. Dans les autres cas, un traitement orthopédique peut être débuté, si les axes articulaires sont respectés après immobilisation.

Kiefhaber [19] a établi une classification dont le respect dans son application permet le meilleur choix dans le traitement de ces lésions. Elle se fonde sur le type de fracture et la stabilité articulaire. Les fractures stables du rebord dorsal de la base de la phalange moyenne sont en général non ou peu déplacées, elles concernent jusqu'à 50 % de la surface articulaire et ne présentent pas de subluxation ou luxation palmaire sur un cliché de profil, IPP en extension complète. Les fractures instables du rebord dorsal de la base de la phalange

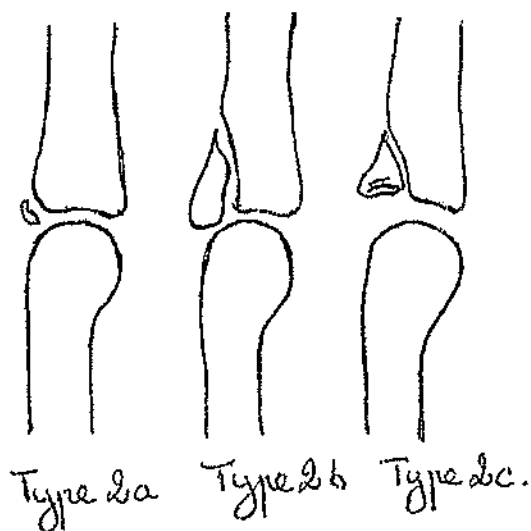


Fig. 4. Classification de Seno et al. [18]. Type 2a : avulsion. Type 2b : séparation. Type 2c : enfoncement.
Classification of Seno and al. [18]. Type 2a: avulsion. Type 2b: Q2 separation. Type 2c: impaction.

moyenne sont celles qui autorisent une subluxation ou une luxation palmaire de la base de la phalange moyenne, IPP en extension complète.

3.4. Traitement

Kang et Stern [15] ont proposé un algorithme de traitement pour les fractures–luxations palmaires de l'IPP. L'attitude thérapeutique dans la littérature est dominée par la réduction rapide à ciel ouvert, associée à la réparation primaire des structures lésées, et une immobilisation de l'articulation IPP en extension.

3.4.1. La voie d'abord

La voie d'abord chirurgicale est dorsale avec passage entre la bandelette médiane et les bandelettes collatérales, de type *tendon split*. De plus, elle permet un accès complet aux éléments palmaires en hyperflexion, comme dans notre cas clinique. Elle permet ainsi une réduction anatomique des fragments osseux ou ostéocondraux, limitant le risque d'arthrose. Même en cas d'enfoncement, de trait de refend ou de difficultés peropératoires au niveau du foyer de fracture nécessitant un relèvement avec une greffe cortico-spongieuse (hamatum par exemple) [20–22], cette voie d'abord est pour nous à privilégier.

3.4.2. L'ostéosynthèse

Les broches de Kirschner [7,9,10] permettent une fixation simple et rapide des fragments osseux, même en cas de petite taille de ceux-ci. De plus, les broches sont le moyen d'ostéosynthèse le plus répandu, car elles sont peu coûteuses et disponibles facilement. Cependant, de par leur faible tenue osseuse, leur utilisation impose souvent une immobilisation de l'articulation qui peut entraîner une limitation de la mobilité articulaire [11,23].

L'usage de vis à mini-fragments de diamètre 1,7 mm ou 2,3 mm a été rapportée [3]. Komura et al. [2] ont rapporté la fixation par adaptation d'une mini-plaque AO. L'usage de vis pour mini-fragments permet la réduction théoriquement soignée du fragment avulsé et la mobilisation précoce de l'articulation. Elle minimise la raideur ligamentaire et la dégradation de la surface articulaire qui peut être associée à une immobilisation prolongée par les broches. Leurs inconvénients potentiels sont liés à leur taille souvent inappropriée à la taille des fragments et à leur proéminence palmaire (conflit avec les tendons fléchisseurs) et dorsale (conflit cutané).

3.4.3. L'immobilisation IPP

Un fixateur externe dynamique, avec de nombreuses variantes de montage, peut être utile en cas de stabilité insuffisante de la réduction, tout en favorisant le remodelage articulaire. Un fixateur externe statique peut éventuellement suppléer la broche d'arthrorise en épargnant le capital cartilagineux. Nous le réservons aux doigts longs extrêmes (index et auriculaire), pour ne pas entraver la mobilité des doigts sains adjacents.

Notre choix s'oriente le plus souvent vers la mise en place d'une broche d'arthrorise IPP pendant six semaines, protégeant les ostéosynthèses par brochage de petit calibre.

3.5. Résultats et évolution

La récupération de l'amplitude articulaire est en général incomplète. La perte de mobilité consiste surtout en un déficit de l'extension. Le déficit de flexion est plus rare. Une libération des tendons par ténoarthrolyse peut être effectuée dans un délai minimum de six mois en l'absence d'apparition de séquelles ostéochondrales et devant un plateau évolutif malgré une rééducation et un appareillage bien conduits [1]. Les pertes de correction axiale entraînent souvent la persistance d'une subluxation qui peut conduire, à plus ou moins long terme, à l'apparition d'une arthrose. Pour O'Rourke et al. [24], seuls 8 à 12 % des cas sont symptomatiques. Le risque d'ostéonécrose peut être ici important, dépendant de la taille du fragment ostéochondral.

L'apport de greffons peut être ici nécessaire pour combler la perte de substance articulaire et remodeler la surface articulaire. Des greffes vascularisées ou non peuvent être utilisées. Pour Afendras et al. [20], les greffes ostéochondrales non vascularisées conduisent à une revascularisation et l'os transplanté se remodèle à partir de la surface d'ostéotomie en direction de l'os sous-chondral. Un affaiblissement temporaire de l'os sous-chondral se produit, par la résorption des ostéoclastes, entraînant des fissures microscopiques ou même un effondrement de l'interligne. Avec les greffes ostéochondrales vascularisées, la revascularisation de la greffe est immédiate, la nécrose osseuse et le remodelage ultérieur sont évités et peu ou pas de changements arthrosiques sont à craindre. Les sites donneurs utilisés sont les articulations interphalangiennes proximales ou métatarsophalangiennes [25] ou les articulations interphalangiennes distales homodigitales ou hétérodigitales [26].

La particularité de notre cas résidait dans le fait qu'il associait à la fois un arrachement osseux de la bandelette médiane de l'extenseur (Seno 2a) et une fracture de la base de la phalange moyenne avec un déplacement du fragment ostéochondral entre le col de la phalange proximale et la plaque palmaire. En suivant les recommandations de la littérature, les particularités de notre cas ont pu être prises en charge sans difficulté :

- l'abord en *tendon split* permettant une exposition adéquate avec le relèvement de la bandelette médiane de l'extenseur ;
- l'ostéosynthèse par brochage de petite taille a permis de fixer le fragment ostéochondral et l'insertion osseuse de la bandelette médiane, sans créer de trait de refend ;
- l'immobilisation de l'IPP a été obtenue par brochage oblique d'arthrorise sans gêner la réduction du fragment ostéochondral. Un fixateur externe statique aurait été également un choix intéressant, mais aurait encombré les doigts adjacents.

4. Conclusion

La fracture–luxation palmaire de l'articulation IPP est une lésion rare. L'association avec une fracture de la base de

la phalange moyenne avec un déplacement entre le col de la phalange proximale et la plaque palmaire est exceptionnelle. Le traitement chirurgical soigneux par réduction et fixation des différents fragments par des broches de Kirschner, associé à l'arthrorise de l'articulation pendant six semaines, a permis une récupération fonctionnelle satisfaisante avec la stabilité articulaire frontale et sagittale.

Déclaration d'intérêts

Les auteurs déclarent ne pas avoir de conflits d'intérêts en relation avec cet article.

Références

- [1] Dubert T. Fractures récentes des articulations IPP. *Chir Main* 2005;24:1–16.
- [2] Komura S, Yokoi T, Nonomura H. Mini hook plate fixation for palmar fracture-dislocation of the proximal interphalangeal joint. *Arch Orthop Trauma Surg* 2011;131:563–6.
- [3] Tekkis PP, Kessaris N, Gavadas M, Mani GV. The role of mini-fragment screw fixation in volar dislocations of the proximal interphalangeal joint. *Arch Orthop Trauma Surg* 2001;121:121–2.
- [4] Auquit-Auekbur I, Duparc F, Milliez PY, Thomine JM. Luxations palmaires récentes de l'articulation interphalangiennne proximale. *Rev Chir Orthop Reparatrice Appar Mot* 1997;83:60–4.
- [5] Tekkis PP, Kessaris N, Enchill-Yawson M, Mani GV, Gavadas M. Palmar dislocation of the proximal interphalangeal joint—an injury not to be missed. *J Accid Emerg Med* 1999;16:431–2.
- [6] Peimer CA, Sullivan DJ, Wild DR. Palmar dislocation of the proximal interphalangeal joint. *J Hand Surg Am* 1984;9:39–48.
- [7] Baugher WH, MacCue 3rd FC. Anterior fracture-dislocation of the proximal interphalangeal joint. *J Bone J Surg Am* 1979;61:779–80.
- [8] Wang KC, Hsu KY, Shih CH. Irreducible volar rotatory dislocation of the proximal interphalangeal joint. *Orthop Rev* 1994;23:886–8.
- [9] De Smet L, Vercauteren M. Palmar dislocation of the proximal interphalangeal joint requiring open reduction: a case report. *J Hand Surg Am* 1984;9:717–8.
- [10] Grant IR. Irreducible rotational anterior dislocation of the proximal interphalangeal joint. *J Hand Surg Br* 1993;18:648–51.
- [11] Rosenstadt BE, Glickel SZ, Lane LB, Kaplan SJ. Palmar fracture-dislocation of the proximal interphalangeal joint. *J Hand Surg Am* 1993;23:811–20.
- [12] Crick JC, Connors JJ, Franco RS. Irreducible palmar dislocation of the proximal interphalangeal joint with bilateral avulsion fractures. *J Hand Surg Am* 1990;3:460–3.
- [13] Jones NF, Jupiter JB. Irreducible palmar dislocation of the proximal interphalangeal joint associated with an epiphyseal fracture of the middle phalanx. *J Hand Surg Am* 1985;10:261–4.
- [14] Akagi T, Hashizume H, Inoue H, Ogura T, Nagayama N. Computer simulation analysis of fracture-dislocation of the proximal interphalangeal joint using the finite element method. *Acta Med Okayama* 1994;48:263–70.
- [15] Kang R, Stern PJ. Fracture-dislocations of the proximal interphalangeal joint. *J Am Soc Hand Surg* 2002;2:47–59.
- [16] Imatani J, Hashizume H, Wake H, Morito Y, Inoue H. The central slip attachment fracture. *J Hand Surg Br* 1997;22:107–9.
- [17] Doyle JR. Boutonnière deformity. In: Strickland JW, editor. *The hand. Master techniques in orthopaedic surgery*. Lippincott-Raven; 1998. p. 539–54.
- [18] Seno N, Hashizume H, Inoue H, Imatani J, Morito Y. Fractures of the base of the middle Phalanx of the finger. Classification, management and long-term results. *J Bone Joint Surg Br* 1997;79:758–63.
- [19] Kiefhaber TR. Phalangeal dislocations/periarticular trauma. In: Peimer CA, editor. *Surgery of the hand and upper extremity*. Vol. 1. New York: McGraw-Hill; 1996. p. 939–72.

- [20] Afendras G, Abramo A, Mikonjic A, Geijer M, Kopylov P, Tägil M. Hemi-hamate O-steochondral transplantation in proximal interphalangeal dorsal fracture-dislocations: a minimum 4 years follow-up in eight patients. *J Hand Surg Eur Vol* 2010;35:627–31.
- [21] Caffee RP, Kieftaber TR, Sommerkamp TG, Stern PJ. Hemi-hamate arthroplasty provides functional reconstruction of acute and chronic proximal interphalangeal fracture-dislocations. *J Hand Surg Am* 2009;34:1232–41.
- [22] Cipo JT, Hastings 2nd H, Choung E, Kinchelov T, Rossy W, Steinberg B. Hemicondylar hamate replacement arthroplasty for proximal interphalangeal joint fracture-dislocations: an assessment of graft suitability. *J Hand Surg Am* 2008;33:733–9.
- [23] Stern PJ. Fracture of the metacarpals and phalanges. In: Green DP, editor. *Operative hand Surgery*. 5th ed. London: Churchill Livingstone; 2005. p. 277–341.
- [24] O'Rourke SK, Gaur S, Barton NJ. Long-term outcome of articular fractures of the phalanges: an eleven year follow-up. *J Hand Surg* 1989;14:183–93.
- [25] Hierner R, Berger AK. Long-term results after vascularized joint transfer for finger joint reconstruction. *J Plast Reconstr Aesthet Surg* 2008;61:1338–46.
- [26] Foucher G, Lenoble E, Smith D. Free and island vascularized joint transfer for proximal interphalangeal reconstruction: a series of 27 cases. *J Hand Surg Am* 1994;19:8–16.